

CAZURI CLINICE

**MELANOM MALIGN CU METASTAZE DIGESTIVE
(Caz clinic)**

MALIGNANT MELANOMA WITH DIGESTIVE METASTASIS

Rezumat

Melanomul malign este notoriu prin metastazele sale la distanță. Considerentele pentru care a fost prezentat acest caz clinic, este atenționarea asupra particularităților managementului diagnostic - curativ a acestei entități nozologice și complicațiilor sale la nivelul tractului gastrointestinal, reabilitării medico-sociale.

**V. HOTINEANU¹, A. ILIADI², S. RUSU²,
O. SLIVCA⁵, A. DIATIȘEN⁴, N. UNGUREANU³.**
Catedra 2 Chirurgie, USMF „Nicolae Testemițanu”

- 1 – profesor universitar, dr.hab.șt.med;
- 2 – conferențiar universitar, dr.șt.med;
- 3 – medic morfopatolog;
- 4 – doctorand;
- 5 – rezident

Summary

The significance of malignant melanoma consist in its multiple and early metastasis. This clinical case was presented to emphasize the particularities of diagnostically and curative tactics, the complications of malignant melanoma at the level of gastrointestinal tract, the steps of medico/social rehabilitation.

Actualitatea problemei

Melanomul reprezintă leziuni pigmentare cutanate cu originea în melanocite, celule pigmentare prezente normal în epiderm, uneori în derm.

Există patru tipuri de melanom cutanat. Melanomul cu invazie superficială, melanomul malign lenticular, melanomul lenticular întins au o capacitate de creștere superficială în dimensiuni, fără penetrare în profunzime. Cel de-al patrulea tip, melanomul nodular, se prezintă de obicei ca o leziune cu invazie în profunzime, capabilă de metastazare precoce. Sediile obișnuite de invazie hematogenă sunt ficatul, plămânul, osul și creierul, mai rar, camera anterioară a ochiului [1].

Pacientul P., 46 ani, fișa de observație N18732, a fost internat în mod urgent, în secția de chirurgie viscerală a Spitalului Clinic Republican.

Istoricul actualei boli. Manifestările clinice au debutat de 10 ore prin dureri epigastrice, care ulterior au migrat în regiunea iliacă pe dreapta, cu caracter permanent, grețuri, vome repetate. Semnele clinice au progresează.

Antecedente personale. Pacientul a suportat excizia melanomului la nivelul regiunii deltoidiene pe stânga, efectuată în anul 2002, rezultatul examenului histologic, a 4106 T₄N_xM₀. A primit tratament neo-adjuvant și imunoterapie ca parte componentă a trialului pentru melanom malign.

Starea generală satisfăcătoare. Examenul fizic evidențiază subfebrilitate-37,2°C, tensiune arterială-120/70 mmHg, pulsul-84 bătăi/minut, frecvența respiratorie-18 respirații/minut. Se evidențiază mărirea în volum a nodulilor limfatici cervicali, supraclaviculari. Sistemul cardio-pulmonar fără particularități patologice. Examenul abdominal relevă forma obișnuită a acestuia cu participare simetrică în actul de respirație. Palpator-defans muscular și dureri locale în regiunea iliacă pe dreapta. Simptomul Rowzing, Bartomier-Michelson, Koher slab pozitive.

Examenul clinic, investigațiile de laborator și imagistice au confirmat diagnosticul de apendicită acută, care a prezentat indicație pentru tratament chirurgical.

Intervenție chirurgicală. Laparotomie Mc-Burney pe dreapta. Intraoperator a fost depistată o formațiune de volum

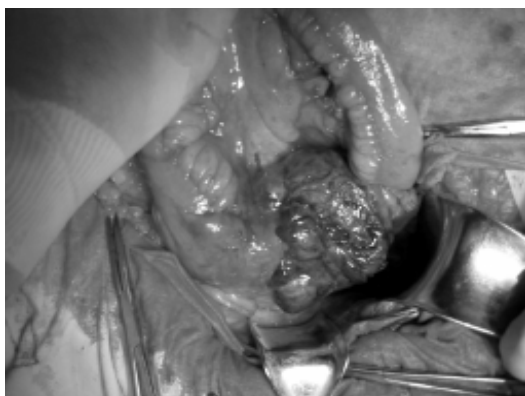


Fig.1 Melanom metastatic, unghiul ileocecal

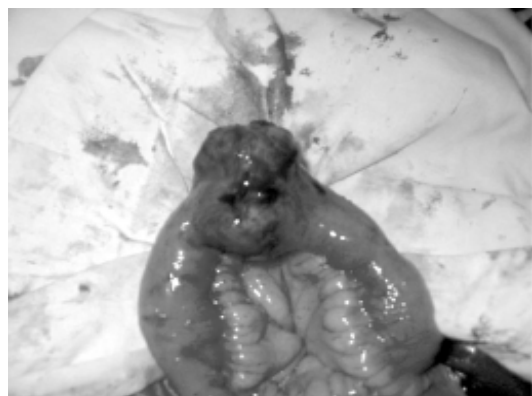


Fig.2 Melanom metastatic, ileonul

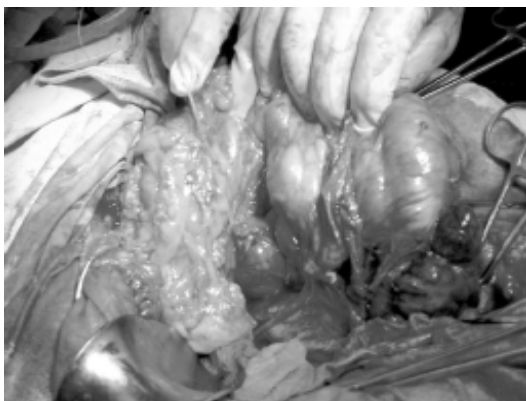

Fig.3 Melanom metastatic, noduli limfatici afectați

mobilă, revărsat hemoragic în fosa iliacă dreaptă și bazinul mic, fără posibilitatea determinării originii leziunii. Ulterior s-a practicat laparotomie medio-mediană, unde s-a apreciat o formațiune de 15x10 cm în regiunea unghiului ileocecal (fig.1) și alta a ilionului de 4x6cm (fig.2) la distanță de 2,5 m de flexura duodeno-jejunală, cu imbibiție hemoragică parțială, protruzivă în mezocolon și lumenul tubului digestiv, revărsat hemoragic considerabil. Nodulii limfatici regionali afectați, cu component necrotico-hemoragic (fig.3). Vizual și palpator nu sunt depistate alte leziuni ale tubului digestiv. A suportat hemicolonectomie pe dreapta și rezecție segmentară de ileon, cu anastomoză ileo-ileo și ileo-colică termino-terminală (fig.4).

Perioada postoperatorie simplă. Externat pentru tratament ambulatoriu.

Diagnosticul patomorfologic № 3880 din 25.10.06.

Melanom malign pigmentat fuziformo-epiteloidocelular cu zone de necroză, cu polimorfism celular marcat, cu afectarea intestinului subțire, apendicelului vermicular, colonului ascendent și mezoului cu concreșterea tuturor straturilor (mucoasă, stratului muscular, seroasă) (fig.5,6,7).

Discuții

Melanomul malign prezintă o tendință de metastazare răspândită, constituind cea mai frecventă tumoră cutanată ce metastazează la nivelul tractului gastrointestinal [2]. Melanomul malign este notoriu prin metastazele sale la distanță. Conform datelor literaturii de specialitate studiate, diagnosticul clinic preoperator de metastaze digestive este stabilit doar în 1,7% cazuri [4], cu variație între 0,9-8,9% [3]. Metastazele în intestinul subțire pot fi apreciate în 71% cazuri, stomac - 22%, esofag 5% [2].

Aproximativ 50% din pacienții cu metastaze digestive ale melanomului malign au concomitent și alte localizări metastatice [2].

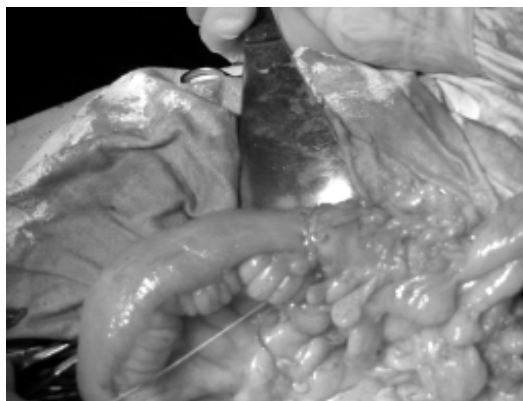


Fig.4 Etapa finală, formarea ileo-transvers anastomozei

Metastazele gastrointestinale pot determina o gamă vastă de simptome clinice:

- Nespecifice – greață, vomă, dureri abdominale, diaree și pierdere în greutate;
- Specifice - hemoragie ocultă sau macroscopică, invaginații, obstrucții, perforații și formațiuni de volum abdominale;

Examenul clinic poate stabili existența tulburărilor dispeptice necaracteristice, precedate și însoțite de dureri abdominale colicative, situate de regulă în regiunile epimezogastrice ale abdomenului.

Leziunile digestive secundare se pot prezenta cu clinică de apendicită acută, ocluzie intestinală (27% cazuri), hemoragie digestivă (26%), sindrom de malabsorbție și enteropatie cu pierdere proteică marcată (5). Conform datelor de literatură de specialitate debutul manifestărilor clinice în melanomul metastatic gastro-intestinal variază între 2 luni și 12 ani, cu media de 4,6 ani [6]. Drept cazuistică au fost relatate cazuri clinice la distanța de 21 ani [7].

Endoscopic. Metastazele digestive ale melanomului malign pot lua mai multe forme: noduli submucoși multipli, formațiune polipoidă, ulceratie și formațiune exofitică larg extinsă. Aceste leziuni pot fi melanotice, ușor recunoscute sau amelanotice, dificil diferențiate de alte surse metastatice [8].

Radiologic, metastazele digestive pot apărea ca leziuni polipoide cu sau fără invaginații, ulceratii, cavități, noduli submucoși, îngroșare difuză a peretelui intestinal sau noduli subseroși. În mod clasic, se prezintă ca „ochi de bou”, vizualizată prin masa baritată ce umple ulceratia centrală a nodulului metastatic [9,10,11].

Metastazele digestive ale melanomului malign reprezintă un proces răspândit, astfel încât tratamentul practicat va fi paliativ. Datele recente sugerează că actul chirurgical este eficient în 80-90% cazuri, ceea ce se soldează cu dispariția

Microscopia pieselor prelevate, melanom metastatic

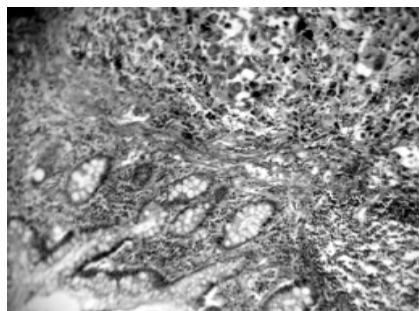


Fig.5 Intestinul subțire (Colorație eozin-hematoxilină)

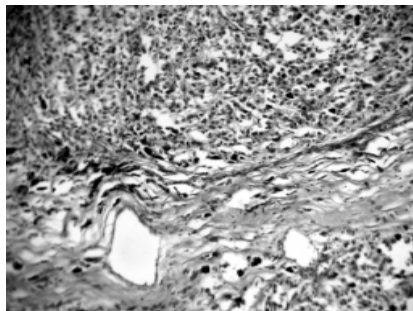


Fig.6 Colonul ascendent (Colorație eozin-hematoxilină)

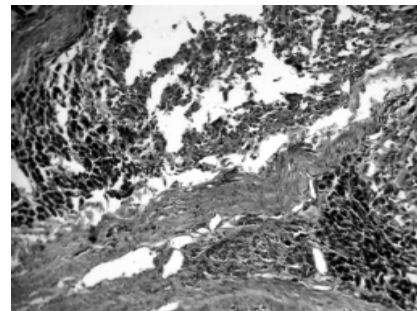


Fig.7 Apendicele vermicular (Colorație eozin-hematoxilină)

clinicii și îmbunătățirea calității vieții pacienților [2, 5]. În majoritatea cazurilor, supraviețuirea este semnificativ superioară la pacienții cu extirpare completă a leziunilor digestive, prin comparație cu cei cu rezecție incompletă [4, 12]. Este important ca pacienții supuși actului operator să fie bine investigați și selectați.

Prezentarea noastră este semnificativă prin faptul, că diagnosticul de metastaze digestive a fost stabilit la 4 ani după excizia cutanată a melanomului malign. Examinarea intraoperatorie minuțioasă a leziunilor metastatice intestinale, radiografia toracelui și imagistica nu au evidențiat leziuni metastatice cu alte localizări. Actul chirurgical a îmbunătățit

semnificativ clinica pacientului, moment confirmat de medicul de familie, la primul examen de control.

Concluzie

Incidența melanomului malign este în continuă creștere, astfel metastazele digestive necesită să fie luate în considerare tot mai frecvent. Pacienții cu simptome digestive și antecedente de melanom malign trebuie examinați în vederea metastazelor intestinale, chiar dacă leziunea primară a fost diagnosticată înainte de prezentarea pacientului. Actul chirurgical opționează pentru terapia paliativă, în unele cazuri fiind prelungită supraviețuirea pacientului.

Bibliografie

1. Adam YG, Efron G. Cutaneous malignant melanoma: current views on pathogenesis, diagnosis, and surgical management. *Surgery* 1983; 93:481-494.
2. Caputy GG, Donohue JH, Goellner JR, Weaver AL. Metastatic melanoma of the gastrointestinal tract. Results of surgical management. *Arch Surg* 1991; 126:1353-1358.
3. Backman H. Metastases of malignant melanoma in the gastrointestinal tract. *Geriatrics* 1969; 24:112-120.
4. Branum GD, Seigler HF. Role of surgical intervention in the management of intestinal metastases from malignant melanoma. *Am J Surg* 1991; 162:428-431.
5. Case records of the Massachusetts General Hospital. Weekly clinicopathological exercises. Case 7-1999. A 50-year-old woman with severe diarrhea during radiation treatment for resected metastatic melanoma. *N Engl J Med* 1999; 340:789-796.
6. Blecker D, Abraham S, Furth EE, Kochman ML. Melanoma in the gastrointestinal tract. *Am J Gastroenterol* 1999; 94:3427-3433.
7. Ihde JK, Coit DG. Melanoma metastatic to stomach, small bowel, or colon. *Am J Surg* 1991; 162:208-211.
8. Taal BG, Westerman H, Boot H, Rankin EM. Clinical and endoscopic features of melanoma metastases in the upper GI tract. *Gastrointest Endosc* 1999; 50:261-263.
9. Goldstein HM, Beydoun MT, Dodd GD. Radiologic spectrum of melanoma metastatic to the gastrointestinal tract. *AJR* 1977; 129:605-612.
10. McDermott VG, Low VH, Keogan MT, Lawrence JA, Paulson, EK. Malignant melanoma metastatic to the gastrointestinal tract. *AJR* 1996; 166:809-813.
11. Oddson TA, Rice RP, Seigler HF, Thompson WM, Kelvin FM, Clark WM. The spectrum of small bowel melanoma. *Gastrointest Radiol* 1978; 3:419-423.
12. Berger AC, Buell JF, Venzon D, Baker AR, Libutti SK. Management of symptomatic malignant melanoma of the gastrointestinal tract. *Ann Surg Oncol* 1999; 6:155-160.