

## STANDARDE DE DIAGNOSTIC ȘI TRATAMENT

## ISCHEMIA MEZENTERICĂ ACUTĂ

*Ghid practic bazat pe evidența clinică**Grupul clinic consultativ*

Eugen MALOMAN, Nicolae GLADUN,  
Sergiu UNGUREANU, Oleg CONȚU, Cornel LEPADATU

Obstrucția mezenterică acută este o catastrofă vasculară abdominală, care declanșează o morbiditate periculoasă, aproape fatală (infarct intestinal, peritonită, sepsis abdominal) și o mortalitate înaltă, aproximativ 75%, în pofida progreselor metodelor de diagnostic și tratamentului operator din ultimele decenii<sup>1,2,3,4,5</sup>.

**Scurt istoric**

Prima rezecție a intestinului infarctizat a fost efectuată de Elliot (1895). Dunphy (1936) sugerează necesitatea diagnosticului oportun și a revascularizării pentru prevenirea infarctului intestinal, dar prima embolectomie a arterei mezenterice superioare a fost efectuată de Shaw și Rutlege doar în a.1957.

**Incidența ischemiei mezenterice acute** are loc la 0,1% din toți bolnavii chirurgicali, la 1% din pacienții cu dureri abdominale violente și a fost observată la 0,4% din laparotomiile de urgență<sup>3,4,9</sup>.

**Patofiziologia ischemiei mezenterice acute.** Această maladie poate fi rezultatul unuia din următoarele procese patologice distincte<sup>1,2,3,4,5</sup>:

1) **embolia circulației mezenterice**, mai frecvent a *arterei mezenterice superioare* (EAMS) – 44%;

2) **tromboza acută a arterei mezenterice superioare** (TAMS) – 33%;

3) **vasoconstricția splanhnică intensă** – așa numita **ischemie mezenterică neocluzivă** (IMNO) – 13%;

4) **tromboza venoasă mezenterică** (TVM) – 10%.

Embolii în majoritatea cazurilor sunt de origine cardiacă, pacienții suferind de fibrilație atrială (50%), infarct cardiac recent, patologie valvulară mitrală cu trombi murali sau anevrism ventricular stâng; este posibilă embolia iatrogenă provocată de cateterizarea aortei la pacienții cu ateroscleroză<sup>2,5</sup>.

Localizarea embolilor în majoritatea cazurilor este porțiunea a II-a a AMS în preajma orificiului arterei colice medii. Embolia la acest nivel provoacă ischemia intestinului subțire, cecului, colonului ascendent și jumătății drepte a colonului transvers. Primele anse jejunale rămân viabile datorită păstrării circulației în prima ramură jejunală a AMS și colateralelor cu aa. pancreatico-duodenale medie și inferioară.

**Tromboza se dezvoltă pe baza aterosclerozei difuze a AMS**

Ocluzia trombotică include porțiunea proximală a AMS, inclusiv orificiul aortal și provoacă ischemia totală a intestinului

subțire, colonului ascendent și transvers. Dacă se asociază și tromboza arterei mezenterice inferioare și colonul stâng va fi ischemizat<sup>5</sup>.

IMNO se declanșează la pacienții cu insuficiența cardiacă, tratați în secțiile de reanimare cu digoxină sau vasopresori din cauza vasoconstricției cu spasmul ramurilor secundare sau terțiare ale AMS<sup>5</sup>.

Tromboza venoasă este secundară infecției și deshidratării (2,6).

Factorii de risc general pentru toate formele de ischemie mezenterică sunt hipertensiya, tabagismul, patologia vasculară periferică, patologia coronariană (6).

Leziunile la microscopie electronică apar în mucoasa intestinală după 10 minute de ischemie, la microscopia optică – după 1 oră. Urmează o *perioadă de ischemie reversibilă sau „viabilitate marginală” timp de 6-10 ore*, după care se dezvoltă *infarctul ischemic, apoi hemoragic (10-24 ore) și gangrena intestinală – peritonita (18-36 ore)*<sup>4,5</sup>.

Această evoluție este valabilă pentru embolia și tromboza AMS netratată. La pacienții cu IMNO și TVM procesul de necroză lezează doar mucoasa și se încheie în majoritatea cazurilor cu formarea stricturilor-stenozelor intestinale<sup>5</sup>.

**Tabloul clinic și diagnosticul<sup>1,2,3,4,5</sup>.****1. Embolia AMS**

Debutul este brusc cu apariția *durii abdominale spontane de intensitate extremă, disproporționată de semnele clinice obiective*. Această durere este urmată de vomă și de evacuarea intestinală imediată, așa numita *diaree explozivă*. Atât în lichidul de vomă, cât și în scaun apar eliminări sanguinolente.

Examinarea obiectivă a pacienților descoperă *fibrilație atrială* (50%), sau semne de *infarct recent*, de *patologie valvulară mitrală cu trombi murali*, sau *anevrism ventricular stâng*<sup>1,5</sup>.

Prezentarea clasică a emboliei AMS cu triada simptomatică descrisă are loc doar la 1/3 din pacienți, dar durerea abdominală disproporționată este generală.

Tegumentele sunt palide, iar în caz de patologie cardiacă decompensată – cianotice.

Abdomenul la palpare este suplu, distens și nedureros.

Tensiunea arterială în perioada de ischemie are tendința spre hipertensie, + 60-80 mm Hg (simptomul Blinov)<sup>4</sup>, iar pulsul – spre bradicardie.

## 2. Tromboza AMS

Pacienții sunt în vârstă >60 ani cu leziuni aterosclerotice.

Tabloul clinic este același ca și al ocluziei embolice dar mai puțin violent, *principalul simptom fiind durerea abdominală extremă, disproporționată de semnele clinice obiective. Spre deosebire de ocluzia embolică acești bolnavi au o istorie de durere abdominală moderată postprandială și pierdere ponderală, adică semne de ischemie intestinală cronică.*

În stadiul de infarct pacienții cu ocluzie embolică și trombotică acută devin puțin mai liniștiți, durerea abdominală se atenuază. La palpate abdomenul rămâne distens, dar este puțin balonat. Palparea adâncă descoperă o masă sensibilă, elastică, neclar delimitată, care corespunde intestinului infarctizat (simptomul Mondor).

În stadiul de peritonită abdomenul devine dureros la palpate (durerea somatică), apare contractura abdominală, simptomul Blumberg, se instalează ileusul paralic.

În stadiile de infarct și peritonită starea generală treptat se agravează iar semnele de intoxicație și infecție peritoneală devin pronunțate.

## 3. Ischemia mezenterică nonocluzivă (IMNO)

Pacienții prezintă un tablou clinic diferit de sindroamele ocluzive trombembolice. Simptomul principal – durerea abdominală este mai puțin violentă și bruscă, are un caracter difuz și evoluție cu agravări și atenuări, spre deosebire de embolie și tromboză a AMS, când durerea este în continuă agravare.

Acești pacienți sunt gravi, se găesc în secțiile de reanimare și terapie intensivă, suportă tratament cu vazopresori sau hemodializă cu eliminare excesivă de lichid.

Deoarece vasoconstricția provoacă doar necroza mucoasei, infarctizarea și peritonita au loc foarte rar. În segmentele intestinale afectate se formează stricturi și stenoze, care se manifestă clinic prin sindromul König și în majoritatea cazurilor laoproctomia nu este necesară.

**4. Bolnavii cu tromboză venoasă mezenterică** prezintă tulburări abdominale nespecifice: dureri spastice moderate, crampe abdominale, greață, vomă, diaree. În anamneză au tromboze venoase periferice sau embolism pulmonar, status de hipercoagulabilitate, pacientele uneori folosesc contracepția orală sau tratament hormonal cu estrogene.

De obicei simptomele nu sunt acute, circulația venoasă se restabilește datorită anastomozelor cu sistemul portal.

*Astfel în stadiul de ischemie diagnosticul clinic de embolie sau tromboză a AMS se bazează pe caracterul și particularitățile singurului simptom permanent și evident – durerea abdominală bruscă, spontană de intensitate extremă și disproporțională de tabloul clinic obiectiv. Deci este un diagnostic de suspiciune, care justifică examinarea paraclinică de urgență (angiografia) și laparotomia diagnostică.*

## Investigațiile paraclinice

### Analizele de laborator<sup>11</sup>

Leucocitoza este prezentă la 98% din pacienții cu ischemie mezenterică acută, iar la 50% mai mare de 20000/mm<sup>3</sup>

Lactatul seric este indicator nespecific al IMA (mărit la 91%, iar la 61% >3 mmol/l)

Transaminazele sunt mărite la 71% din pacienți

Echilibrul acido-bazic cu deficit de baze.

### Examinările imagistice

Radiografia abdominală: în stadiul de ischemie – nimic anormal; în stadiile tardive - meteorism, edem intestinal. Rolul

principal este excluderea patologiilor identificabile ale durerii abdominale (de ex. ocluzia intestinală și peritonita perforativă)<sup>5,12</sup>

Duplex ultrasonografia<sup>5,13</sup> are un rol limitat din cauza meteorismului și edemului intestinal, care împiedică vizualizarea vaselor mezenterice. Totuși duplex ultrasonografia este capabilă să evidențieze imaginile stenotice sau leziunile ocluzive la originea vaselor mezenterice.

Tehnologiile imagistice moderne<sup>14,15,17,18</sup> – angiografia, CT și RM cu contrast pot confirma diagnosticul de ischemie mezenterică acută, dar rolul lor în prezent este condiționat de dotarea tehnică insuficientă a spitalelor, lipsa de experiență și accesul limitat al bolnavilor în urgențe.

**Laparoscopia**<sup>4,10</sup> este o metodă de diagnostic a ischemiei mezenterice acute accesibilă în majoritatea spitalelor, dar insuficient folosită în școlile chirurgicale occidentale.

În stadiul de ischemie peritoneul parietal și visceral este neinflamat, neted și lucios. Exudatul peritoneal lipsește. Ansele intestinale de culoare roză, alternează cu ansele palide sau cianotice. Peristaltismul are un caracter spastic, ansele intestinale devin palide în urma unde peristaltice și culoarea roză se restabilește cu întârziere, pulsația vaselor magistrale nu se observă. Acest tablou laparoscopic permite doar suspiciunea afectării circulației mezenterice. Fără a aștepta alte schimbări mai clare, dacă nu este posibilă arteriografia de urgență, chirurgul trebuie să decidă laparotomia exploratorie de urgență.

În stadiile de infarct și peritonită laparoscopia este inutilă, deoarece simptomele clinice de abdomen acut sunt evidente.

**Angiografia (aortografia și mezentericografia selectivă)**<sup>5,10</sup> în prezent este „standardul de aur” în diagnosticul imagistic al emboliei și trombozei AMS, al IMNO și TVM în perioada de ischemie. În plus permite cateterizarea selectivă a AMS pentru introducerea papaverinei și efectuarea terapiei trombolitice. Dar indicațiile pentru angiografia cu contrast sunt limitate la perioada precoce, când durerea abdominală este singurul simptom al ischemiei mezenterice acute.

Pacienților, care au durere somatică la palpate, contractura abdominală, simptomul Blumberg, semne de intoxicație sau șoc, le este indicată laparotomia exploratorie de urgență.

## Tactica chirurgicală și tratamentul ischemiei mezenterice acute<sup>5,10,12,19,20</sup>

Ischemia mezenterică acută este o adevărată urgență chirurgicală, care în mod imperativ impune spitalizarea, diagnosticul și pregătirea preoperatorie rapide pentru prevenția și corecția consecințelor ischemiei – infarctizarea intestinală, peritonita și infecția peritoneală<sup>7</sup>.

Resuscitarea și pregătirea preoperatorie se asociază cu un minimum de investigații paraclinice – analizele de sânge, radiografia abdominală și dacă există posibilitatea, angiografia aortală și mezentericografia selectivă. Rolul angiografiei este controversat. Ea este indicată doar pacienților spitalizați în stadiul de ischemie, când singurul simptom sugestiv al acestei patologii este durerea abdominală. Când apar semnele de infarct sau peritonită, nu se va pierde timp cu această examinare și se va efectua laparotomia exploratorie.

Criteriile preoperatorii sunt minimale: presiunea sistolică >100 mmHg, pulsul <100/min, diureza >0,5ml/kg/oră; acidemia metabolică: deficitul de baze <3mEq/L.

## Tratamentul sindroamelor ischemiei mezenterice acute<sup>5,10,11,14,24</sup>

1. **EAMS.** Tratamentul ocluziei embolice prevede restabilirea torentului pulsativ al AMS, embolectomia și rezecția intestinului neviabil și se realizează prin laparotomie.

Tratamentul endovascular (intervențional percutanat) – embolectomia și terapia trombolitică locală este descris în literatura specializată<sup>21,22,23</sup>, dar are o aplicativitate limitată, deoarece rezolvarea viabilității intestinale în majoritatea cazurilor cere laparotomie.

**2. TAMS.** Ocluzia trombotică a AMS cere tratament chirurgical de urgență, care se realizează prin proceduri de *by-pass antegrad sau retrograd*, folosind autoplastia cu segmente din vv. saphenae magna. Materialele sintetice de plastic nu sunt recomandate din cauza pericolului infarctizării transmurale intestinale și a perforației<sup>12</sup>.

Pentru o revascularizare promptă majoritatea angiochirurgilor preferă by-pass-ul retrograd între aorta infrarenală sau artera iliacă și AMS. După restabilirea circulației urmează rezecția anselor intestinale neviabile.

**3. IMNO.** Tratamentul ocluziei mezenterice neocluzive în majoritatea cazurilor este nechirurgical și constă în optimizarea resuscitației infuzionale, restabilirea volumului cardiac și eliminarea vasopresorilor. Dacă diagnosticul a fost stabilit prin angiografie se cateterizează AMS cu infuzia directă a papaverinei (30–60 mg/oră) ca terapie adjuvantă. Infuzia este continuată cel puțin 24 ore cu angiografie repetată pentru determinarea eficienței acestei terapii (lichidarea spasmului ramurilor AMS).

Dacă pacientul cu IMNO prezintă semne de peritonită este indicată laparotomia exploratorie cu rezecția intestinului clar necrotizat.

**4. TVM.** Diagnosticul de tromboza venoasă mezenterică impune ca metoda principală de tratament *anticoagularea*. Dacă după anticoagulare starea bolnavului nu se ameliorează, apar complicațiile anticoagularii sau semne de infarct-peritonită explorarea abdominală este justificată cu rezecția porțiunilor de necroză intestinală certă.

În majoritatea cazurilor terapia anticoagulantă are succes cu rezoluția completă a simptomelor de tromboză<sup>14</sup>. Totuși rezecția de intestin subțire este necesară în aproximativ 32%.

A fost cu succes folosită și terapia trombolitică locală, cateterul fiind direcționat în AMS sau VMS.

Dacă diagnosticul de TVM a fost stabilit, vor fi examinate cauzele hipercoagulabilității<sup>1</sup>. În caz de hipercoagulabilitate hematologică terapia anticoagulantă de lungă durată este recomandată. Când cauza este reversibilă, anticoagularea va fi întreruptă după 3–6 luni<sup>15</sup>. (Anexa 1)

**Laparotomia second-look**<sup>1,4,5</sup> este o componentă esențială a tratamentului ischemiei mezenterice acute și cea mai reală măsură de determinare a viabilității intestinului cu perfuzie marginală după revascularizare. Decizia de a efectua laparotomia second-look se adoptă în timpul primei operații și se practică indiferent de ameliorarea stării generale a pacientului în urma resuscitării postoperatorii. Această ameliorare poate fi înșelătoare și poate masca existența intestinului necrotizat. Deci, este o tactică strictă de relaparotomie programată la pacienții care au suportat o rezecție de intestin la operația inițială sau au avut arii de intestin cu viabilitate marginală după revascularizare.

#### Diagnosticul și consultațiile intraoperatorii<sup>5,10,25</sup>

Operația la bolnavii cu ischemie mezenterică acută este efectuată, de regulă de către chirurgii generali, deoarece patologia este de urgență și de multe ori diagnosticul preoperator a fost „abdomenul acut” (dacă n-a fost indicată sau posibilă arteriografia de urgență). Dar chirurgul general ar trebui să

posede și calificarea în chirurgia vasculară pentru a realiza nu numai rezecția intestinală, dar și revascularizarea mezenterică. Dacă nu are această calificare, imediat ce a fost constatată după laparotomie ischemia mezenterică acută va fi convocat chirurgul vascular pentru stabilirea diagnosticului intraoperator – sindromului concret de ischemie – și tratamentul adecvat. Atunci, când este indicată revascularizarea mezenterică, angiochirurgul va participa la realizarea ei.

Examinarea intraoperatorie a viabilității intestinale confirmă sau modifică diagnosticul preoperator și stabilește sindromul concret de ischemie. Aceasta examinare intraoperatorie a viabilității intestinale și circulației mezenterice este vizuală și palpatorie.

*Dacă la laparotomie se constată necroza intestinală difuză certă, cu sau fără peritonită, intestinul nu este salvabil și abdomenul se închide*, revascularizarea fiind inutilă. Chirurgul va ține cont de faptul că *supraviețuirea pacientului este posibilă, dacă cel puțin 50 cm de intestin subțire viabil, cu condiția prezenței valvei ileocecale, sau 100 cm – în absența ei poate fi păstrat*<sup>5</sup>.

Distribuția schimbărilor ischemice și examinarea palpatorie a pulsului în AMS oferă informație valoroasă despre cauzele ischemiei (Anexa 2).

**Tromboza AMS** provoacă *ischemia întregului intestin subțire, colonului ascendent și transvers cu păstrarea circulației în colonul distal*. La acești pacienți trombul obstructiv este localizat în porțiunea proximală a AMS, inclusiv orificiul ei aortal. *Pulsul în AMS nu se palpează*.

**Embolia AMS** în majoritatea cazurilor este cauza ischemiei intestinului subțire și a colonului drept, cu excepția câtorva anse proximale de jejun. Colonul stâng, irigat de artera mezenterică inferioară, își păstrează viabilitatea, la acești pacienți se determină pulsul în porțiunea proximală a AMS (2–3 cm de la aortă până la originea arterei colice medii).

În caz de ocluzie embolică sau trombotică a AMS în stadiul de ischemie, fără semne de infarct-necroză, vizual intestinul se deosebește foarte puțin de aspectul intestinului normal: lipsește peristaltismul și se observă o discolorație cu un ten palid-cenușiu sau cianotic, peritoneul visceral devine opac, își pierde luciul. Lipsește pulsația vizibilă în mezenter. Când este posibilă, examinarea Doppler-ecografică a peretelui vascular confirmă absența circulației parietale. Intestinul subțire, deși este palid sau cianotic, poate fi încă viabil („viabilitate marginală”). Din această cauză revascularizarea va preceda rezecția intestinală potențială.

Dacă *pulsul în AMS este clar și în porțiunea distală*, se poate presupune *tromboza venoasă mezenterică*. În marea majoritate a cazurilor de TVM intestinul este viabil, vizual difuz edematos, congestionat și dilatat. În absența semnelor de infarct-gangrenă, cavitatea abdominală se închide, se începe anticoagularea, pacientul fiind sub observație permanentă.

Când *pulsul în AMS este perceptibil, dar slab*, iar *zonele de ischemie cu discolorație palidă sau cianotică alternează*, au un caracter segmental, se presupune *ischemia mezenterică nonocluzivă (IMNO)*. În absența semnelor de infarct-necroză abdomenul se închide și se practică tratamentul conservator indicat.

#### Revascularizarea intestinului în stare de ischemie mezenterică acută<sup>5,10</sup>

duce la restabilirea circulației normale în AMS și produce schimbări remarcabile în intestinul ischemizat (culoarea roză normală, apare peristaltismul, pulsația vasculară mezenterială și parietală). Dar această ameliorare nu apare imediat. Porțiunile

de intestin cu „viabilitate marginală” vor fi păstrate și reexamineate la relaparotomia second-look după 12-36 ore. Doar atunci, dacă aspectul intestinului cu viabilitatea chestionabilă nu s-a ameliorat, se va efectua rezecția. Ocazional, este prudent a programa și a treia relaparotomie.

Astfel, poate fi folosit sistemul relaparotomiilor programate cu închiderea provizorie a plăgii parietale cu tampoane sau proteze fasciale, pentru ca sindromul compartimental să nu afecteze procesul de restabilire a circulației mezenterice.

### Rezultatele tratamentului chirurgical al IMA

Conform celei mai ample statistici (aa. 1966-2002, 45 studii, care totalizează 3692 cazuri) mortalitatea perioperatorie în urma ocluziei embolice este 54,1%, în urma ocluziei arteriale trombotice – 72,4% și la pacienții cu IMNO – 72,1%<sup>29</sup>.

### Anexa 1.

#### Diagnosticul cauzelor de hipercoagulabilitate (după S.Schwartz, Principles of Surgery, 1999)

Entitatea clinică în care este anormal	Criteriile de diagnostic
Deficiența congenitală de antitrombină III	Nivelul de antitrombină III
Deficiența congenitală de proteină C și S	Nivelul de proteină C și S
Rezistența la proteina C activată	Raportul de proteină C activată – a PTT
Deficiența congenitală	Nivelul de fibrinogen
Afecțiuni inflamatorii și imune	Viteza de sedimentare a hematiilor
Lupus eritematos	Lupus anticoagulant
Sindromul antifosfolipidic	Nivelul de anticardiolipină
Lupus eritematos	Titru de anticorpi antinucleari
Deficiența de plasminogen congenitală sau dobândită	Nivelul plasminogenului
Trombocitoză	Numărul de trombocite
Trombocitopenia indusă de heparină	Agregarea plachetară heparinică

aPTT – timpul de tromboplastină parțială activată

Statisticile recente relatează rezultate mai favorabile. Wake Forest University (1999-2000, 76 pacienți): mortalitatea perioperatorie în caz de ocluzie embolică – 50%, ocluzie arterială trombotică – 70%, iar supraviețuirea la 5 ani – 18%<sup>26,27</sup>.

Mayo Clinic (nr. de pacienți – 58) : embolia – 31%, tromboza arterială – 32%, IMNO – 80%<sup>11</sup>.

Cauzele morții: în caz de embolie și tromboza arterială – peritonita, sepsisul; în caz de IMNO – deficiența multiplă de organe, care a complicat patologia precedentă<sup>1</sup>.

Morbiditatea postoperatorie la pacienții cu ocluzie embolică – 69%, cu tromboza arterială – 46%.

Astfel, se poate totaliza: mortalitatea perioperatorie variază între 32% și 69%; supraviețuirea la 5 ani: între 18% și 50%.

**Concluzia principală:** ischemia mezenterică acută este o patologie letală cu morbiditate și mortalitate înaltă. Singura posibilitate de a reduce consecințele nefaste ale acestei patologii este diagnosticul și tratamentul precoce înaintea dezvoltării complicațiilor ireversibile ale ischemiei intestinale.

În condițiile rep. Moldova realizarea acestui deziderat este condiționată de dotarea spitalelor cu tehnica modernă necesară (angiografie selectivă, Doppler-ecografie, angiografie CT și RMN) și antrenarea medicilor de familie, a chirurgilor generali și vasculari în diagnosticul și tratamentul precoce al acestei patologii.

### Anexa 2.

#### Embolectomia AMS

(după S.E. Musicant, G.L. Moneta și L.M. Taylor, 2006)

(fig. 1,2,3, - Alice Y.Chen)

1. Incizie mediană și abord transparietal.
2. Expoziția AMS (fig. 1).
  - a) Divizia lig. Treitz la baza mezocolonului.
  - b) Duodenul și intestinul subțire sunt reflectate și retrase spre dreapta.
  - c) Disecția și mobilizarea duodenului III și a AMS.
3. Arteriotomia transversă sau longitudinală la 2-3 cm de la origine.
4. Embolectomia (fig. 2,3). La început embolectomia proximală pentru a obține un flux pulsatil adecvat (cateterele nr.3 și 4), apoi embolectomia distală.
5. Dacă n-a fost obținut un flux pulsatil din cauza leziunii stenotice a AMS, este indicată by-pass-ul.
6. Sutura arteriotomiei transverse cu suturi întrerupte monofilament.
7. Arteriotomia longitudinală se închide cu un patch venos autolog.

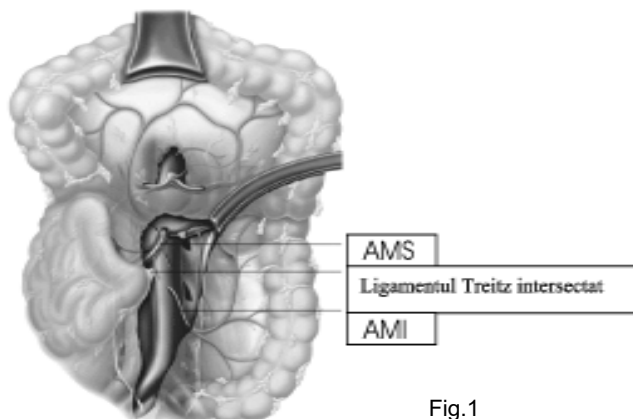


Fig.1

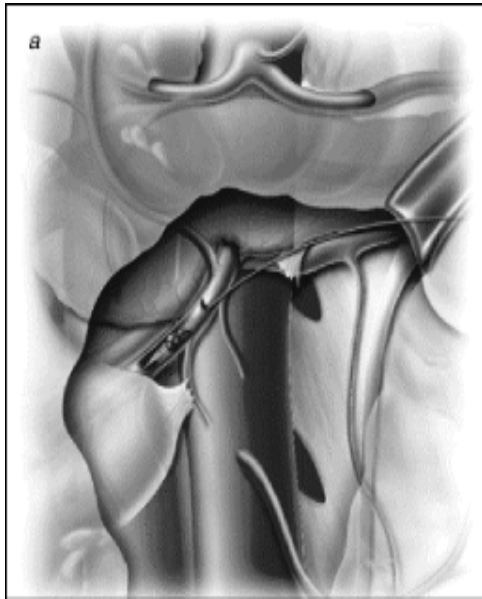

Fig. 2.

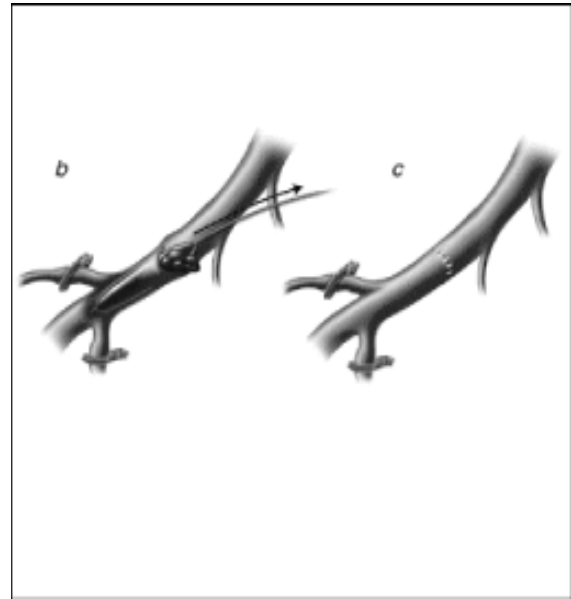


Fig. 3.

*Anexa 3.*

**By-pass-ul AMS**  
 (după S.E.Musicant, G.L.Moneta, L.M. Taylor, 2006  
 Fig.4,5 – Alice Y.Chen)

1. Incizia, abordul și expoziția AMS ca și pentru embolectomie.

2. Având în vedere gravitatea pacienților se preferă doar by-pass-ul retrograd al AMS, utilizând aorta infrarenală sau artera iliacă comună.

a) La pacienții spitalizați precoce fără necroză intestinală by-pass-ul va fi realizat cu o proteză vasculară (fig.1).

b) La pacienții spitalizați tardiv cu necroză intestinală și peritonită potențială pentru by-pass se va prefera vena saphena autologă (fig.2). Dacă vena saphena este inadecvată, poate fi folosită vena femurală.

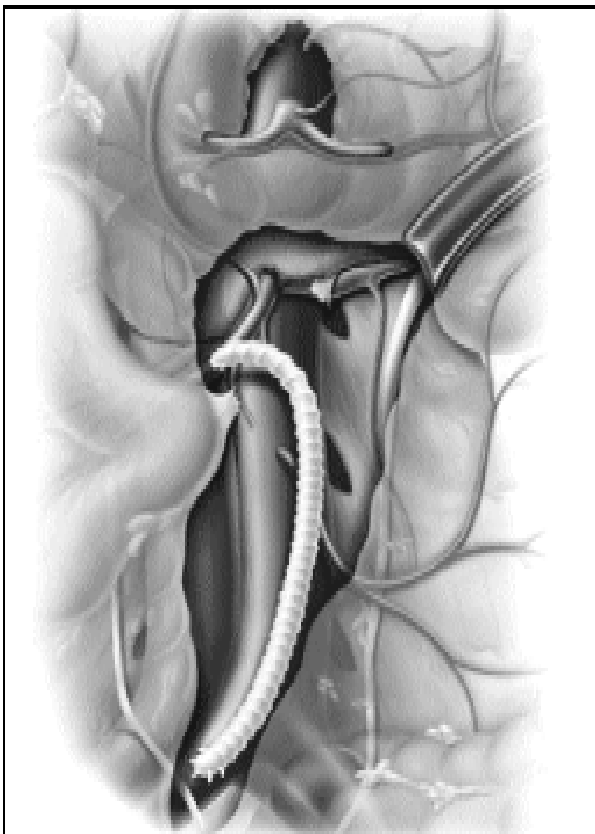


Fig. 4.

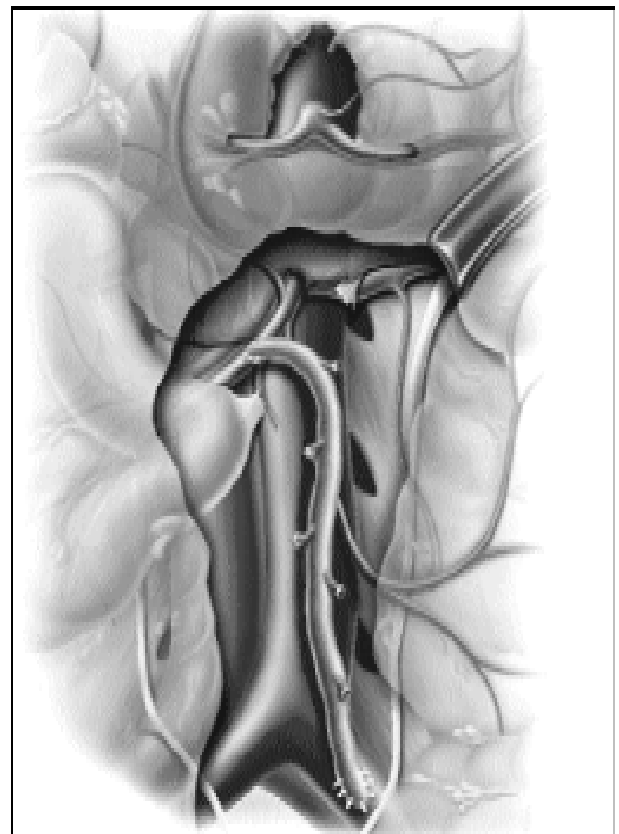
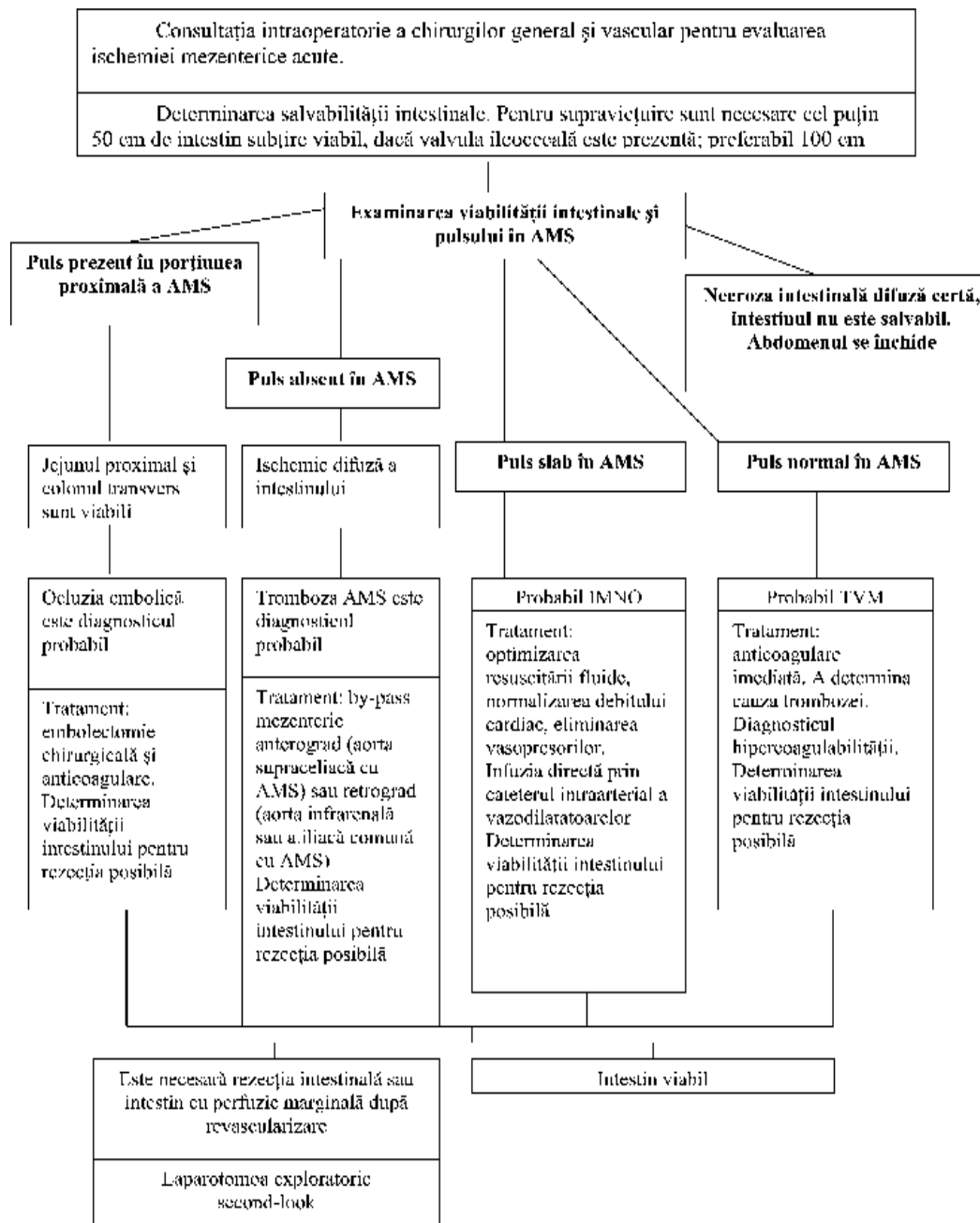


Fig. 5.

**Algoritmul viabilității intestinale în timpul laparotomiei inițiale**



**Bibliografia**

1. Ed. S.SCHWARTZ, Principiile chirurgiei. ed. 7, 2003, 971-3.
2. ZELENOCK GB. Ch. 82. Visceral occlusive disease. Acute visceral ischemic syndromes in Scientific Principles and Practice. Ed. L.J. Greenfield.
3. Хирургия. Пер. с англ. доп. (гл. ред. Ю.М.Лопухин, В.С.Савелбев). Москва: ГОЭТАР Медицина, 1997- ISBN 5-88816-006-7, Surgery (Ed. by Bruce E. Jarrell, R.A. Carabassi, III) Philadelphia, Williams&Wilkins – ISBN 0-683-06271-9, 236-238.
4. САВЕЛЬЕВ В.С., СПИРИДОНОВ И.В., БОЛДИН Б.В. Острые нарушения мезентериального кровообращения. Руководство по неотложной хирургии органов брюшной полости. Под ред. В.С.Савельева. «Триада X», Москва, 2004, 281-302.
5. KIBBE MR, HASSON HT. Acute mesenteric ischemia. Sec.6, ch.4 in ACS, 2006.
6. ELLIOT JW in Vascular Surgery. Ed. by R.B. Rutherford, 1984, p. 948.
7. DUNPHY JE. Abdominal pain vascular origin. Am J Med Sci, 192:102, 1936.
8. SHAW RS, RUTLEGE RH. Superior mesenteric artery embolotomy in treatment of massive mesenteric infarction. N.Engl J Med, 1957, 252:595.
9. TIRET L, RIMAN N, HATTON F, FAGNIEZ PL. La chirurgie digestive en France. Une enquete epidemiologique nationale (1978-1982). Gastroenterol. Clin Biol, 1988, 12, 354-360.
10. MUSICANT SE, MONETA GL, TAYLOR LM. Mesenteric revascularization procedures. Sec. 6, ch.16 in ACS.
11. PARK WM, GLOVICZKI P, CHERRY KJ Jr, et al: Contemporary management of acute mesenteric ischemia: factors associated with survival. J Vasc Surg 35:445, 2002
12. RITZ JP, RUNKEL N, BERGER G, et al: [Prognostic factors in mesenteric infarct]. Zentralbl Chir 122:332, 1997.
13. MONETA GL, YEAGER RA, DALMAN R, et al: Duplex ultrasound criteria for diagnosis of splanchnic artery stenosis or occlusion. J Vasc Surg 14:511, 1991.
14. MORASCH MD, EBAUGH JL, CHIOU AC, et al: Mesenteric venous thrombosis: a changing clinical entity. J Vasc Surg 34:680, 2001.

15. BOLEY SJ, KALEYA RN, BRANDT LJ: Mesenteric venous thrombosis. *Surg Clin North Am* 72:183, 1992.
16. CIKRIT DF, HARRIS VJ, HEMMER CG, et al: Comparison of spiral CT scan and arteriography for evaluation of renal and visceral arteries. *Ann Vasc Surg* 10:109, 1996.
17. RHEE RY, GLOVICZKI P, MENDONCA CT, et al: Mesenteric venous thrombosis: still a lethal disease in the 1990s. *J Vasc Surg* 20:688, 1994.
18. ERNST O, ASNAR V, SERGENT G, et al: Comparing contrast-enhanced breath-hold MR angiography and conventional angiography in the evaluation of mesenteric circulation. *AJR Am J Roentgenol* 174:433, 2000
19. TAYLOR LM, MONETA GL, PORTER JM: Treatment of acute intestinal ischemia caused by arterial occlusions. *Vascular Surgery*. Rutherford RB, Ed. WB Saunders Co, Philadelphia, 2000, p 1512.
20. OTTINGER LW. The surgical management of acute occlusion of the superior mesenteric arterz. *Ann Surg*, 1978, 188:72.
21. KAPLAN JL, WEINTRAUB SL, HUNT JP, et al: Treatment of superior mesenteric and portal vein thrombosis with direct thrombolytic infusion via an operatively placed mesenteric catheter. *Am Surg* 70:600, 2004
22. CALIN GA, CALIN S, IONESCU R, et al: Successful local fibrinolytic treatment and balloon angioplasty in superior mesenteric arterial embolism: a case report and literature review. *Hepatogastroenterology* 50:732, 2003.
23. YILMAZ S, GURKAN A, ERDOGAN O, et al: Endovascular treatment of an acute superior mesenteric artery occlusion following failed surgical embolectomy. *J Endovasc Ther* 10:386, 2003.
24. KAZMERS A: Operative management of acute mesenteric ischemia. *Ann Vasc Surg* 12:187, 1998
25. THOMPSON JS, LANGNAS AN, PINCH LW, et al: Surgical approach to short-bowel syndrome. Experience in a population of 160 patients. *Ann Surg* 222:600, 1995.
26. KLEMPNAUER J, GROTHUES F, BEKTAS H, et al: Long-term results after surgery for acute mesenteric ischemia. *Surgery* 121:239, 1997.
27. EDWARDS MS, CHERR GS, CRAVEN TE, et al: Acute occlusive mesenteric ischemia: surgical management and outcomes. *Ann Vasc Surg* 17:72, 2003.
28. SCHOOTS IG, KOFFEMAN GI, LEGEMATE DA et al. Szstematic review of survival after acute mesenteric ischemia according to disease aethiology. *Br J.Surg*, 2004, 91:17