

ARTICOLE ORIGINALE

INSUFICIENȚA TRICUSPIDIANĂ – PROBLEMĂ VECHĂ, ABORDĂRI CONTEMPORANE DE DIAGNOSTIC ȘI DE TRATAMENT CHIRURGICAL

TRICUSPID INSUFFICIENCY- AN OLD PROBLEM, A MODERN EXPERIENCE IN DIAGNOSTICS AND SURGICAL TREATMENT

Rezumat

Objective. Este prezentată experiența Centrului în tratarea afecțiunilor valvulare tricuspidiene asociate cu cele mitrale, aortice ori dubluvalvulare. **Metode.** În studiu au fost incluși 1004 pacienți operați consecutiv, cu media de vârstă de 45,8 ani, examinați în termen mediu de 6,8 ani (de la 1 până la 15 ani). Toți bolnavii au fost investigați Doppler ecocardiografic, cu scopul studiului hemodinamic și morfometric. S-au depistat afecțiuni organice tricuspidiene la 171 pacienți, funcționale - la 833. S-a efectuat anuloplastia De Vega (442 cazuri), Cabrol (387) și cu inel de suport Carpentier (47), concomitent cu alte procedee reconstructive. **Rezultate.** Letalitatea spitalicească a alcătuit 4,3%. În perioada postoperatorie precoce au fost înregistrate regurgitații minimale și moderate în 195 (19%) de cazuri. Gradientul transvalvular, după corecția patologiilor organice, s-a diminuat de la $8,87 \pm 2,46$ la $2,57 \pm 1,88$ mm hg. În perioada de lungă durată recidive ale IT au fost remarcate în 56 (6%) de cazuri, în 32 dintre ele a fost necesară reoperarea. **Concluzii.** Anuloplastia De Vega și Cabrol sunt tehnici eficiente, cu o probabilitate mică a dehiscenței de suturi în dilatăriile moderate ale inelului fibros tricuspidian. În dilatăriile excesive de inel (mai mari de 45 mm) rezultate mai bune s-au atestat în anuloplastia cu inel de suport de tip Carpentier. Durabilitatea reconstrucțiilor efectuate, în mare măsură, depinde de condițiile hemodinamice, instalate postoperator. Au fost stabiliți statistic veridici factorii de risc ai recidivelor de IT.

Vitalie MOSCALU

IMSP Centrul de Chirurgie a Inimii

Abstract

Objectives. We review the experience in patients who required surgical correction of tricuspid valve disease with concomitant disease of the mitral or aortic, or both, operated in our center. **Methods.** We studied 1004 consecutive patients (mean age, 45,8 years) followed for a mean of 6,8 years (range 1 to 15 years). All patients were investigated by means of Doppler echocardiography, with hemodynamic and morphometric studies. Tricuspid lesions were organic in 171 patients and functional in 833. Were performed De Vega(442), Cabrol (387), Carpentier ring (47) annuloplasty with another concomitant reconstructive procedures. **Results.** The hospital mortality rates were 4,3%. In early postoperator period in 195(19%) cases were found a mild and moderate tricuspid regurgitation (TR). The transvalvular gradient in organic lesions decrease from $8,87 \pm 2,46$, to $2,57 \pm 1,88$ mm hg. In follow-up period the relapse of severe TR was marked in 56 (6%) of cases, 32 of them were reoperated. **Conclusions.** De Vega and Cabrol tricuspid annuloplasty (TA) are effective technique, but allow to prevent the cut suture only in moderate annular dilatation. At largest diameter (more then 45 mm) is preferable to use the ring for TA. Durability of reconstructions depends on the registered hemodynamic conditions in postoperative period. Were found the statistical reliable risk factors which determinate the frequency of the relapse TR.

Actualitatea temei

Patologiile valvei tricuspidiene, conform datelor mai multor autori, se înregistrează în 19-40% de cazuri. Insuficiența tricuspidiană (IT) primară, de regulă, este însoțită de alte anomalii congenitale ale cordului ori de defecte anatomice ale cuspelelor valvulare. De cele mai multe ori, aceste patologii se manifestă secundar, ca o consecință a hipertensiunii pulmonare, dilatării congestive a ventriculului drept, afecțiunilor reumatismale ori infecțioase, traumelor cordului sau a implicării în proces tumoral [3,4,7,14,19].

Tabloul clinic al afecțiunilor tricuspidiene de cele mai multe ori este marcat de simptomele produse de boală mitrală ori polivalvulară, cauzând o frecvență înaltă a erorilor de diagnostic.

În cazul afectării reumatismale, foițele valvulare sunt îngroșate, comisurile - fuzionate, de obicei, fără calcifiere.

Examinând perspectivele reconstructive ale unei valvulopatii tricuspide organice, trebuie evaluate cu atenție aria de fuziune a comisurilor, marginile libere ale foițelor valvulare și cordajele. De regulă, fuziunea apare între foița anterioară și cea septală, dar poate fi implicată și cea postero-septală.

IT, în aceste cazuri poartă un caracter funcțional, determinat de o serie de factori de presiune înaltă ori de suprasolicitare de volum, cu producerea unei displazii a întregului complex valvular în părțile drepte ale cordului [11,13,29,31,34].

Mecanismul de dezvoltare a IT

Este studiat tipul și nivelul de coaptare al cuspelelor valvulare, prezența displaziilor planice și de stres hemodinamic, cu separarea fragmentelor de cuspe, constatarea gradului de dilatare a inelului fibrotic tricuspidian. Dilatarea anulară este disproporțională, rareori fiind afectată zona de atașare a foiței

septale, care este parte din scheletul fibros al inimii. Dilatarea apare mai degrabă de-a lungul bazei cuspei anterioare și al celei posterioare, în proporție de 80% și 40% respectiv [4,11, 17,20,23,34].

În funcție de particularitățile specifice ale hemodinamicii în părțile drepte ale cordului (flux sanguin lent, presiuni în cavități

mai joase comparativ cu părțile stângi ale cordului), precum și unele caracteristici anatomice și funcționale ale structurilor valvulare tricuspidiene (țesuturi fine cu o elasticitate sporită, posibilități de adaptare la presiuni excesive limitate) [31,33], metodele de corecție ale acestor patologii sunt controversate (Tab. 1).

Tabel 1

Cauze și mecanisme în regurgitarea tricuspidiană

Cauze	Mecanisme			
I. Valve anatomic anormale	Condiții	Suprafața valvulară	Circumferința anulară	Insertia cuspeilor
A. Reumatice				
B. Nereumatice				
• Endocardita infecțioasă	Prolaps	↑	↑	Normală
• Boala Ebstein	Boala Ebstein	↑	↑	Anormală
• Prolaps	Hipertensiune sistolică ventri-culară dreaptă/pulmonară	Normală	↑	Normală
• Congenitală (non-Ebstein)				
• Carcinom				
• Disfuncție papilară musculară	Disfuncție musculară papilară	Normală	Normală	Normală
• Traume	Carcinom	↓/Normală	Normală	Normală
• Sindrom Marfan	Reumatism	↓/Normală	Normală	Normală
• Artrită reumatoidă	Endocardită infecțioasă	↓/Normală	Normală	Normală
• Radiații				
II. Valve anatomic normale				
A. Presiune sistolică ventriculară dreaptă crescută (inel dilatat)				

(Modificată de Waller B.F.: Rheumatic and nonrheumatic conditions producing valvular heart disease. In Frankel, W.S. and Brest A.N. (eds.): Cardiovascular Clinics. Valvular Heart Disease: Comprehensive Evaluation and Management, Philadelphia, F.A. Davis, 1986, pp 35 and 95)

Clasificarea funcțională a valvulopatiilor tricuspidiene

În elaborarea acestei clasificări rămâne actual principiul de analiză a funcției foștelor valvulare descrise de A. Carpentier [9,10] pentru valva mitrală, la care am găsit oportună descrierea separată a factorilor etiologici, probabili cu tipul de leziune ce a prevalat în survenirea insuficienței tricuspidiene (Tab. 2).

- corecția IT de grad minimal și moderat [8, 14, 20, 22, 23, 30, 32];
- studierea comparativă a eficacității și a durabilității tehnicilor reconstructive [1,2,12,27,];
- analiza factorilor de risc ce determină recurența IT în timp [25,26].

Tabel 2

Clasificarea disfuncțiilor valvei tricuspidiene după A. Carpentier

Disfuncția	Leziunea	Etiologia
Tipul I – mobilitate valvulară normală	• dilatare anulară • defect al foștei	• regurgitare tricuspidiană funcțională • cardiomiopatie dilatativă • endocardită
Tipul II – prolaps valvular	• ruptură de cordaje • elongarea cordajelor • ruptură de mușchi papilar • elongare de mușchi papilar	• boală degenerativă • boală reumatismală • endocardită • cardiomiopatie ischemică • traumatisme
Tipul III a – mobilitate redusă în diastolă	• îngroșarea foștelor • retracția foștelor • îngroșarea cordajelor/fuziune • fuziuni comisurale	• boală reumatismală • sindrom carcinoid
Tipul III b – mobilitate redusă în sistolă	• dilatarea VD cu deplasarea mușchilor papilari	• infarct de VD • cardiomiopatie dilatativă • insuficiență cardiacă stângă

Indicații operatorii

O serie de probleme vizând indicațiile pentru operație rămân discutabile:

- alegerea între protezarea valvulară și reconstrucție în patologii organice tricuspidiene semnificative [17];
- stabilirea tipului de proteză valvulară de elecție în poziție anatomică tricuspidiană [28];

Tehnici chirurgicale

Substituirile valvulare în poziția anatomică tricuspidiană sunt limitate, din cauza unei frecvențe înalte de tromboze valvulare și de complicații tromboembolice. De aceea sunt promovate și apreciate pe larg tehnicile plastice reconstructive, ce asigură o rezolvare de moment a acestor patologii.

Pe parcursul ultimilor decenii au fost propuse peste 30 de diverse tehnici reconstructive la valva tricuspidiană. Însă nu toate au avut o apreciere benefică în asigurarea eficacității și a durabilității corecției.

Meritul primelor operații deschise la valva tricuspidiană le aparține lui Julian și lui Frater, care, la prima etapă, au propus comisurotomia ca metodă de lichidare a insuficienței de valvă tricuspidiană [28].

Ulterior, Kay și Boyd, Reed au promovat principiul de bicuspidalizare a valvei tricuspidiene, prin plicarea întregii cuspe posterioare și a comisurilor adiacente.

Rezultatul pozitiv al acestor operații a fost temporar, din cauza dilatării în continuare a inelului fibrotic cu recurența insuficienței valvulare [27].

Studiile anatomice ale lui Deloche au deschis o filă nouă în promovarea metodelor de anuloplastie tricuspidiană, care urmau o reducere semicirculară a dilatării inelului fibrotic în regiunile anterioare și cele posterioare [15].

Astfel au urmat o serie de tehnici operatorii care realizau acest principiu prin dublu surget de tip DeVega [8] ori cu aplicarea unor reductoare reglabile de tip Bex, Henze [6,16].

În dilatăriile excesive și disproporționabile de inel fibros, Carpentier a propus utilizarea inelurilor de suport care permit o reducere selectivă a zonelor extinse și deformatate, cu asigurarea unui rezultat predictibil [9,10].

Eficacitatea tehnicilor DeVega și Carpentier a fost surprinzătoare la etapa spitalicească și de durată, dar publicațiile ulterioare au relevat un număr mare de cazuri cu recurență a insuficienței tricuspidiene, ceea ce a demonstrat că e devreme a pune punct problemelor ce țin de corecția valvei tricuspidiene. Toate acestea determină actualitatea subiectului abordat având ca scop căutarea de noi soluții în tratamentul chirurgical al acestor patologii.

Material și metode

Pe parcursul anilor 1991-2006 în IMSP Centrul de Chirurgie a Inimii au fost operați 1734 pacienți cu valvulopatii dobândite, 1004 (57,9%) necesitând corecția patologiilor tricuspidiene. Lotul de studiu include 585 (58%) femei și 419 (42%) bărbați, vârsta lor medie a constituit 45,8 ani, termenul mediu de supraveghere fiind de 6,8 ani (între 1 și 15 ani).

Experiența acumulată la această grupă de pacienți cuprinde 982 (97,8%) cazuri de corecție reconstructivă la valva tricuspidiană și 22 (2,2%) de protezări valvulare.

Patologiile operate au fost distribuite în 2 grupe:

- I - organice - stenoză valvulară reumatismală în 138 (13,4%) cazuri;
 - afectarea endocarditică - în 29 (2,8%) cazuri;
 - tumorale - 2;
 - posttraumatice - 2.

II funcțională - IT gr. II-IV în 833 (83,5%) de cazuri.

Marea majoritate a pacienților prezentau la internare o serie de factori de risc, care au determinat persistarea decompensării hemodinamice în timp, inclusiv aflarea în clasa funcțională IV - 811 (79%) dereglări de ritm cardiac - 808 (78,7%), hipertensiune pulmonară avansată - 687 (66,9%), diminuarea contractilității miocardului - 389 (37,9%) cazuri.

La baza diagnosticului instrumental au stat investigațiile ECO-cardiografice care permit a stabili:

- gradul de afectare hemodinamică, inclusiv severitatea insuficienței tricuspidiene I-IV [30] și mărimea gradientului transvalvular;

- mecanismul de dezvoltare a insuficienței valvulare;
- morfometria structurală a părților drepte ale cordului;
- înregistrarea indicilor de presiune și de volum ce caracterizează dinamica pre- și postoperatorie a hemodinamicii intracardiace după corecția chirurgicală (Tab. 3)

Tabel 3

Indicii Eco-cardiografici preoperatorii

Parametri înregistrați	Variabile M ± m
Diametru sistolic VS (mm)	33,7 ± 8,9
Diametru diastolic	51,1 ± 8,5
Fracția de ejecție VS (%)	57,5 ± 12,4
Diametru VD (mm)	25,1 ± 9,5
Diametru AD (mm)	62,6 ± 12,4
PSVD (mmHg)	55,4 ± 16,8
Gradul de IT	2 ± 114
	3 ± 243
	4 ± 647

În evaluarea indicațiilor pentru corecție chirurgicală s-a promovat o tactică activă față de patologiile valvei tricuspidiene, efectuându-se o corecție profilactică chiar și la un grad moderat de insuficiență tricuspidiană. Orice patologie organică în această patologie anatomică a necesitat revizie și corecție chirurgicală. Operația a fost argumentată și la prezența unor factori de risc predispozanți (Tab. 4).

Tabel 4

Viciu tricuspidian - indicații operatorii
<ul style="list-style-type: none"> • Stenoză - Δ Pvt > 5 mmHg • Insuficiență organică - gr. II, III-IV • Insuficiență funcțională - gr. II, III-IV
Factori de risc predispoziți: <ul style="list-style-type: none"> - ilatarea inelului fibros; - episoade de decompensare a hemodinamicii în anamneză; - dependența de tratament diuretic; - semne de disfuncție a VD; - afectare infecțioasă secundară.

Patologia tricuspidiană izolată a fost corijată la 36 pacienți, mitral-tricuspidiană - la 709, aortic-tricuspidiană - la 44 și trivalvulară - la 215 dintre ei.

Protejarea miocardului s-a realizat cu obținerea în timpul CEC a unui regim de hipotensiune moderată (28 - 320), utilizându-se cardioplegia cristaloid - sanguină pe baza soluțiilor cu concentrație mărită de K+ la t0 de până la 60 C.

În toate cazurile se înlătură dilatarea inelului fibros tricuspidian prin una dintre metodele de anuloplastie. Astfel anuloplastia De Vega a fost executată la 442 pacienți, modificarea ei de tip Cabrol - la 387, utilizarea inelurilor de suport de tip Carpentier - în 47 cazuri (Figura 1 a,b).

Tehnicile operatorii efectuate erau orientate, în majoritatea cazurilor, spre reconstruirea complexului valvular, asigurând re-obținerea competenței lui prin restabilirea mobilității cuspelelor valvulare, lichidarea stenozării prin comisurotomii valoroase în zonele antero-septale și postero-septale, papilotomii (80 cazuri), suturarea clefturilor de stres hemodinamic (44). Menținerea fuziunii între cuspele anterioare și cele posterioare sa suturarea lor s-a obținut prin aplicarea procedurii de bicuspidalizare Nacano (18), aplicarea suturilor de tip Alfieri în displaziile planice ale


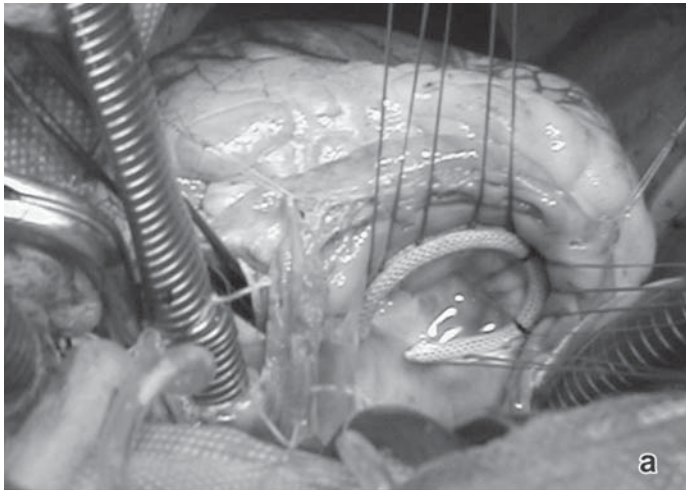


Fig.1. Tehnici operatorii:
a) anuloplastia cu inel de suport;
b) anuloplastia De-Vega

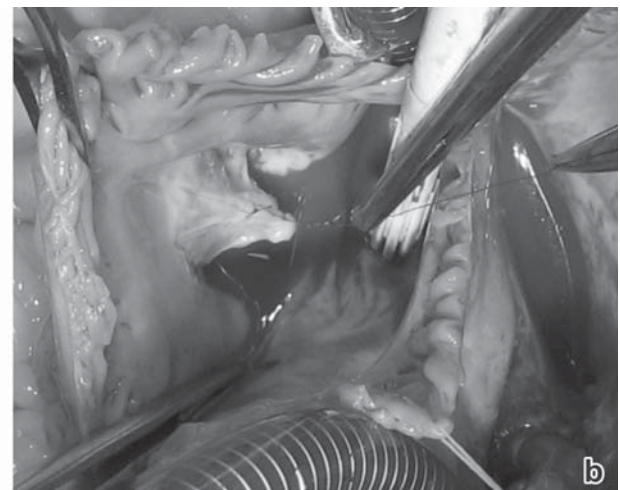
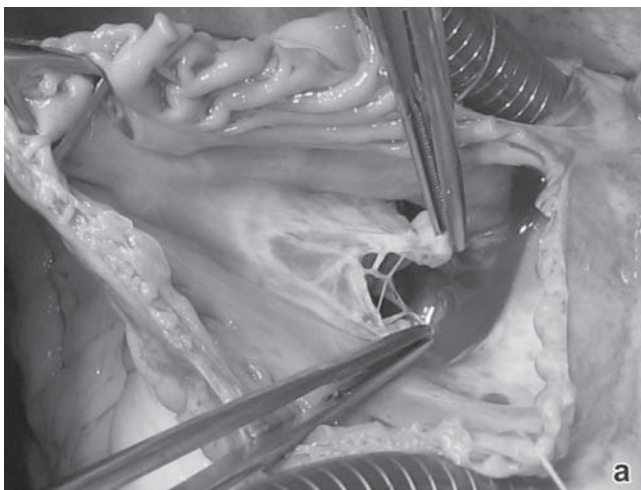


Fig.2. Tehnici operatorii: a, b-suturarea cleftului cuspei anterioare a VTr

cuspele anterioare și cele septale, cu retractarea lor (9), aplicarea neocorgajelor cu fire de Gore Tex (5), lărgirea suprafeței cuspele cu pericard autolog (4) (Fig. 2 a,b).

Proteza tricuspidiană s-a efectuat cu utilizarea predominantă a protezelor biologice (20 cazuri) față de cele mecanice (2). Operațiile au fost realizate în condiții de CEC, pe cord oprit. Rezultatele postoperatorii precoce și de durată au fost analizate în complex în baza datelor clinice și ECO-cardiografice.

Rezultate

Postoperator s-a reușit o corecție adecvată a valvulopatiilor tricuspidiene organice, cu diminuarea gradientului transvalvular de la $8,87 \pm 2,46$ mmHg preoperator până la $2,58 \pm 1,8$ mmHg.

În ceea ce vizează corecția IT funcțională, după efectuarea anuloplastiei, s-a depistat o creștere insignifiantă a gradientului transvalvular la VT, cu normalizarea lui în perioada de lungă durată.

Dacă în perioada preoperatorie predomina IT volumetric semnificativă (gr. III-IV), care a fost depistată în 436 (43,4%) de cazuri (în rest având un grad mediu de regurgitare), după corecția reconstructivă gradul de regurgitare a evoluat pozitiv în marea majoritate a cazurilor cu înregistrarea IT restante de gr. I în 112 (11%), gr. II 83 (18,2%) cazuri. Regurgitațiile reziduale volumetric semnificative au fost legate de patologia organică a cuspele valvulare la VT, cu reducerea lor în suprafața și în diminuarea mobilității lor în 20 (14,5%) cazuri. În patologiile funcționale ele erau cauzate de retractarea cuspele valvulare în VD în 36 (4,3%) cazuri, displaziile valvulare cu multiple componente necorijate la 20 (2,4%) pacienți și contractilitatea scăzută a miocardului la 17 (2,0%) dintre ei.

Letalitatea postoperatorie a constituit 4,3% (43 pacienți), inclusiv 2 (16,7%) după corecția repetată a patologiilor tricuspidiene izolate, 12 cazuri (8,9%) - în afecțiunile trivalvulare, 1 caz (7,1%) - în valvulopatiile aortice și 18 - (3,3%) în cele mitral-tricuspidiene.

Motivul deceselor postoperatorii în 2 cazuri au fost determinate de corecția viciului tricuspidian (instalarea unui bloc a-v complet cu dislocarea ECS implantat – 1, tromboză de proteză mecanică în poziția tricuspidiană – 1).

În perioada de lungă durată au fost examinați clinic și ECO-cardiografic 884 (92,0%) de pacienți în termen de 1, 5, 10 ani postoperator.

A fost studiată recurența IT după operațiile reconstructive în perioada de lungă durată, în funcție de tipul valvulopatiei corijate (organică, funcțională) și de tehnica operatorie aplicată.

Analiza statistică multivariantă efectuată a scos în evidență o serie de factori de risc ce pot determina recidiva IT în perioada de lungă durată. Astfel, în corecția IT funcționale, s-a înregistrat o frecvență înaltă (40%) a recurenței IT după tehnica de bicuspidalizare Boyd, fapt ce confirmă o dilatare în continuare a inelului fibros, neprotejată în această variantă de anuloplastie.

Aplicarea suturilor semicirculare de tip DeVega nu exclude posibilitatea dehiscentei lor. În lotul de studiu dilatarea recidivantă de inel fibros s-a stestat la 25 (5,9%) de pacienți, fapt ce impune necesitatea de securizare a liniei de suturi (tehnica modificată după Cabrol) sau implantarea inelelor de suport de tip Carpentier la o dilatare de inel fibros ≥ 45 mm.

În valvulopatiile organice comissurotomia tricuspidiană deschisă și mobilizarea cuspelor restabilește aria eficace a orificiului atrio-ventricular drept. În caz de retractare a cuspelor, s-a recomandat ca fiind benefică tehnica Alfieri cu 2 ori 3 orificii, protejată cu una dintre tehnicile de anuloplastie, care exclude dilatarea progresivă a inelului fibros cu recidiva IT.

O confirmare statistic veridică a înregistrat prezența unor factori de risc a recidivei IT ce țin de ce a „boli mitrale”, HP reziduale, stării contractilității globale și a segmentului miocardului (Tab. 5).

Tabel 5

Factori de risc ai recurenței IT după anuloplastie

Cauze	Coefficientul riscului relativ	P
Dehiscenta anuloplastiei:	11,93	<0,0001
Debit cardiac scăzut FE VS: ≤ 40% 41-50%	7,57 2,29	<0,0001
Recidiva „boli mitrale”	6,91	<0,0001
Hipertensiune pulmonară rezi-duală PAP: > 60 mm Hg 51-60 mm Hg	4,91 4,69	<0,0001
Diametrul inelului fibros: > 50 mm 45-50 mm	3,36 1,24	<0,001
Retracția complexului valvular: - severă - moderată	2,47 0,94	<0,01

Reoperații au necesitat 32 pacienți, având o letalitate spitalicească de 12,5% (4 cazuri). Indicații pentru operațiile repetate au fost propuse în urma dehiscentei suturilor De Vega aplicate – 14 cazuri, a retractării cuspelor valvulare în VD – 8, a dislocăției complexului valvular – 5, a supraaprecierii posibilităților reconstructive în leziunile organice a VT – 5. Ca urmare, la 11 pacienți a fost efectuată protezarea valvei cu proteze biologice, în alte 21 cazuri a fost posibilă o nouă operație reconstructivă cu rezultate funcționale bune.

Grație corecției valvulopatiilor tricuspidiene a fost atestată o supraviețuire net superioară deja în al 5-lea an postoperator, după o corecție reconstructivă a valvulopatiilor tricuspidiene,

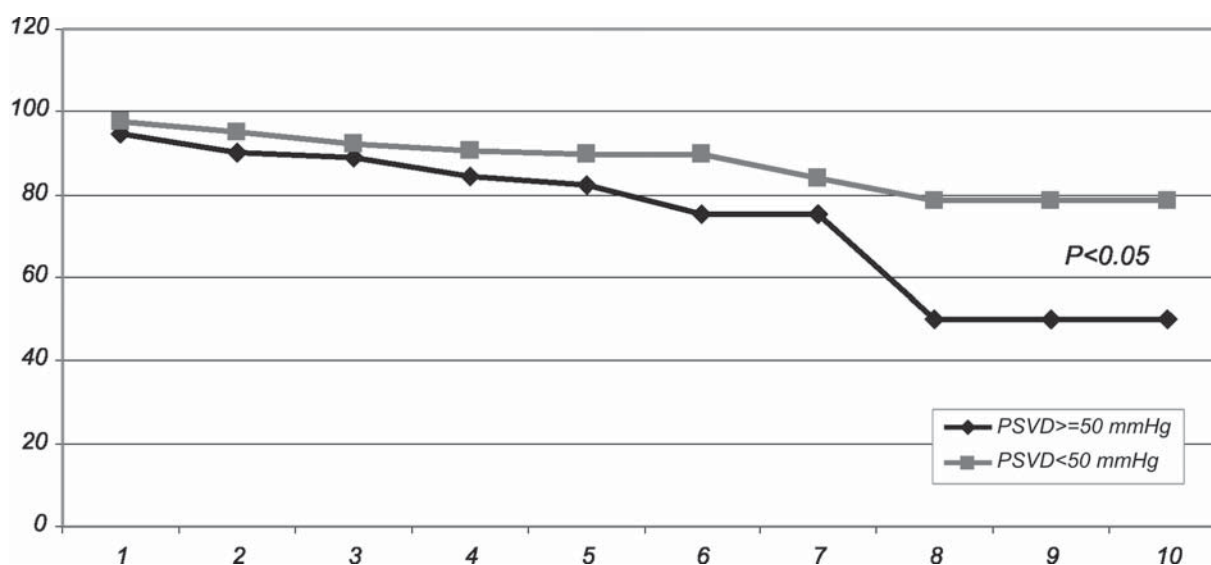


Fig.3. Curbele actuale de supraviețuire a pacienților după corecție mitral-tricuspidiană, mitral-aortic-tricuspidiană, în funcție de presiunea sistolică în ventricolul drept (PSVD)

în funcție de presiunea sistolică în VD, înregistrată ECO-cardiografic la examen postoperator.

Astfel, la pacienții cu HP reziduală (PSVD mai mare de 50 mmHg) supraviețuirea la al 10-lea an a

constituit $56,31 \pm 11,22\%$, pe când în absența HP (PSVD < 50 mmHg), longevitatea s-a stabilizat după al 7-lea an postoperator la limitele de $78,12 \pm 11,62\%$ ($P < 0,05$) (Fig. 3).

Discuții

Afecțiunile valvei tricuspidiene în comun cu cele aortice și cu cele mitrale se consideră patologii care evoluează cu letalitate înaltă și cu un risc operator sporit.

Rezultatele studiului, comunicate de un grup din Clinica Mayo au menționat o letalitate perioperatorie la acest grup de pacienți de 21% și o supraviețuire la 15 ani de 27% [19].

Stenoza tricuspidiană reumatismală apare în imensa majoritate a cazurilor ca o leziune ce însoțește afecțiunile reumatice mitrale și cele aortice și nu poartă un caracter izolat. De cele mai multe ori stenoza este însoțită de o insuficiență tricuspidiană organică, cauzată de reducerea în suprafața a cuspelelor și a mobilității lor.

Principala consecință hemodinamică a stenozei de valvă tricuspidiană este apariția unui gradient transvalvular ≥ 2 mm, indice stabilit de Yosof [36] în urma cateterismului cardiac la 525 pacienți cu viciu tricuspidian organic. La înregistrarea Eco-cardiografică a unui asemenea gradient, cu prezența semnelor distinctive de afectare organică tricuspidiană, este indicată revizia deschisă și corecția afecțiunilor valvulare [19].

Insuficiența tricuspidiană constituie consecința unor afecțiuni (boli valvulare ale cordului stâng, infarctul de ventricul drept, hipertensiune pulmonară, etc.), care are ca rezultat dilatarea ventriculului drept și a inelului valvular tricuspidian. Ea poartă un caracter funcțional și poate fi reversibilă până la o etapă când nu au survenit modificări ce se caracterizează prin dislocarea componentelor complexului valvular tricuspidian [8,14,20,22,23,30,32]. Regurgitarea volumetric semnificativă în atriu drept, cu decompensarea gravă a hemodinamicii, în opinia lui R. Frater [28], unul dintre pionierii chirurgiei cardiace, este un predictor al neglijării îndelungate a patologiilor valvulare ale părților stângi ale cordului.

Pe parcursul mai multor ani indicațiile pentru corecția IT rămăneau controversate.

Apariția suflului diastolic după efectuarea comissurorației și a bicuspidalizării tricuspidiene l-a determinat pe Ben Ismail [5] să afirme că corecția agravează condițiile hemodinamice, cu formarea unui gradient sporit transvalvular.

Unii autori sunt adepții neglijării IT, prezentând ca argument involuția ei după corecția viciilor din părțile stângi ale cordului. Această dogmă a fost infirmată prin studierea rezultatelor după îndreptarea chirurgicală a valvei mitrale de către unii cercetători care au constatat „un statut congestiv venos nefavorabil” la 40-73% de pacienți [8,17,20,21,24,30].

Majoritatea clinicilor contemporane promovează corecția afecțiunilor organice la VT și a IT funcționale volumetric semnificative (gr II-IV) [15,27,34].

Neglijarea acestora duce la sporirea letalității postoperatorii și agravează rezultatele de lungă durată.

În cadrul ultimelor foruri cardiocirurgicale mondiale a fost expusă necesitatea unei tactici mai agresive a IT, chiar dacă la internare pacienții nu prezentau o patologie tricuspidiană severă.

Corecția profilactică nu cere un suport financiar semnificativ, nu mărește cu mult timpul operației, dar îl protejează pe pacient de decompensare hemodinamică, în caz de recidivă a patologiilor părților stângi ale cordului, hipertensiunii pulmonare restante, de declanșare acută a aritmiilor cardiace, etc. [7,13,14,21,23,32].

În alegerea tehnicilor operatorii de corecție a IT o mare importanță o are stabilirea mecanismului de dezvoltare a

valvulopatiei, în special în displaziile cu mai multe componente ale complexului valvular tricuspidian.

În această problemă suntem adepții „principiului funcțional” de corecție, luând în considerație și o serie de factori cu risc al recurenței valvulare [25,26].

În stenoza tricuspidiană operația are ca obiectiv lărgirea suprafeței eficiente a orificiului atrio-ventricular drept, dar, în același timp, utilizarea la maxim a posibilităților reduse de coaptare a cuspelelor valvulare.

În funcție aceasta se actualizează o serie de tehnici reconstructive ce urmăresc lărgirea foițelor valvulare cu pericard, suturarea marginilor libere de cuspe, cu formarea a 2 sau 3 orificii ori bicuspidalizarea valvei. O importanță deosebită o are alegerea metodei de anuloplastie, prioritate dându-se metodelor ce exclud fixarea rigidă a inelului fibros tricuspidian. Studiile angiografice chinetice, efectuate de Tei [33] au confirmat postulatul, că inelul tricuspidian în sistolă se contractă la 1/3 din diametrul inițial, fapt ce sporește posibilitățile de coaptare a aparatului valvular. Astfel, utilizarea anuloplastiei cu suturi semicirculare ori implantarea inelelor de suport moi sunt mai acceptabile în aceste situații.

Problema gradului de dilatare a inelului fibros tricuspidian este actuală și în corecția IT funcționale [11,31,33]. Studiile statistice efectuate au confirmat dehiscenta mai frecventă a suturilor DeVega la constatarea unui diametru inelar > 45 mm, fapt ce dictează securizarea liniei de suturi suplimentară (modificarea Cabrol, aplicarea suturilor de protecție pe suporturi de teflon) sau implantarea inelelor de suport Carpentier.

Studierii factorilor de risc predispozanți preoperatorii, stabilirea indicațiilor pentru corecție a afecțiunilor tricuspidiene, cu argumentarea unei tactici active chirurgicale, promovarea tehnicilor operatorii reconstructive eficiente și durabile, a permis reducerea letalității postoperatorii până la 4,3% și ameliorarea rezultatelor funcționale de lungă durată.

Concluzii

1. Patologiile tricuspidiene hemodinamic semnificative au o evoluție îndelungată a afecțiunilor valvulare mitrale și aortice, cu sumarea mai multor factori de risc preoperatorii.

2. Este argumentată tactica activă chirurgicală atât în leziunile organice, cât și în cele funcționale ale valvei tricuspidiene.

3. Operațiile plastice și reconstructive s-au recomandat ca o alternativă eficientă și durabilă a substituirilor valvulare în această poziție anatomică a cordului.

4. Anuloplastia De Vega și Cabrol sunt tehnici eficiente, cu o probabilitate mică de dehiscentă a suturilor în dilatări moderate ale inelului fibros tricuspidian. În dilatări excesive de inel (mai mari de 45 mm) mai bine s-a recomandat anuloplastia cu inel de suport de tip Carpentier. Durabilitatea reconstrucțiilor executate în mare măsură, depinde de condițiile hemodinamice instalate postoperator.

Bibliografie

1. ANTUNES MJ. Segmental tricuspid anuloplasty revisited. J Thorac Cardiovasc Surg 1992;103:1025.
2. ANTUNES MJ. De Vega anuloplasty of the tricuspid valve. Operative Techniques in Thoracic and Cardiovascular Surgery 2003;8:169-76.
3. BARLOW J.B. Aspects of mitral and tricuspid regurgitation. J. Cardiol. 1991;21:3-33.

4. BARLOW J.B., MARCUS R.H., POCOCK W.A., et al. Mechanisms and management of heart failure in active rheumatic carditis. *S Afr Med J* 1990;78:181-6.
5. BEN-ISMAIL M., RICHARD C., KAMOUN M., et al. Evolution de l'insuffisance tricuspide, corrigée ou non après repaortiques. *A props de 156 mal.*, *Colur* 1977; v.70; N 5: 461-468.
6. BEX J.P., DE RIBEROLIES C., LECOMPTE G., et al. Annuloplastie mitrale et tricuspide sur reducteur lineare souple. L'experience des 50 premiers cas. *Ann. Chir. Thorac. Cardiovasc.* 1977; V.16;N 14: p. 273-276.
7. BORER JS, HOCHREITER C., ROSEN S. Right ventricular function in severe non-ischaemic mitral insufficiency. *Eur Heart J* 1991;12 (suppl B):22-5.
8. BRAUNWALD N.S., ROSS J. JR., MORROW A.G. Conservative management of TR in patients undergoing mitral valve replacement. *Circulation* 1967;35 (suppl I):63-9.
9. CARPENTIER A., DELOCHE A., DAUPTATN J. et al. A new reconstructive operation for correction of mitral and tricuspid insufficiency. *J. Thorac. Cardio. Surg.* 1971; V.61; N 1: p. 1-13.
10. CARPENTIER A. Cordiac valve surgery – The French correction. *J. Thorac. Cardio. Surg.* 1983; V.86; N 3: p. 323-337.
11. DELOCHE A., GUERINON J., FABIANI JN, et al. Anatomical study of rheumatic tricuspid valve diseases: application to the study of various valvuloplasties. *Ann Chir Thorac Cardiovasc* 1973;12:343-9.
12. DEVEGA NG. La anuloplastia selectiva, regulable y permanente. *Rev Esp Cardiol* 1972;25:6-9.
13. DREYFUS G., CORBI P.J., JOHN CKM, Et al. Secondary TR or dilatation: which should be the criteria for surgical repair? *Ann Thorac Surg* 2005; 79:127-32.
14. GILLES D., DREYFUS MD., PIERRE J. et al. Secondary Tricuspid Regurgitation or Dilatation: Which Should Be the Criteria for Surgical Repair? *Ann Thorac Surg* 2005;79:127-32.
15. GROVES P.H., HALL RJC. Late TR following mitral valve surgery. *J Heart Valve Disease* 1992;1:80-6.
16. HENZE Q., PETERFFY A., ORINIUS E. THE AJUSTABLE HALF – MONN. An Alternative Device for Tricuspid valve annuloplasty. *Scand. J. Thorac. Cardio. Surg.* 1984; V.18;N 1: p. 29-32.
17. HORNICK P., HARRIS PA, TAYLOR KM. Tricuspid valve replacement subsequent to previous open heart surgery. *J. Heart Valve Dis* 1996;5:20-5.
18. JOSE M. BERNAL, DIETER MORALES, CARMEN REVUALTA et al. Reoperations after tricuspid valve repair. *J Thorac Cardiovasc Surg* 2005; 130: 498-503.
19. JOSE M. BERNAL, JESUS GUTIERREZ-MORLOTE, JAVIER LLORCA et al. Tricuspid Valve Repair: An Old Disease, a Modern Experience. *Ann Thorac Surg* 2004;78:2069-75.
20. IZUMI C., IGA KJ., KONISHI T. Progression of isolated tricuspid regurgitation late after mitral valve surgery for rheumatic mitral valve disease. *J Heart Valve Dis* 2002;11:353-6.
21. KATSUHIKO MATSUYAMA, MASAHIKO MATSUMOTO, TAKAAKI SUGITA et al. Predictors of Residual Tricuspid Regurgitation After Mitral Valve Surgery. *Ann Thorac Surg* 2003;75:1826-8.
22. KING R.M., SCHAFF H.V., DANIELSON G.K, et al. Surgery for TR late after mitral valve replacement. *Circulation* 1984; 70 (suppl 1): S193-7.
23. LIM E., ALI ZA, BARLOW CW, et al. Determinants and assessment of regurgitation after mitral valve repair. *J Thorac Cardiovasc Surg* 2002;124:911-7.
24. MATSUNAGA A., DURAN CM. Progression of tricuspid regurgitation after repaired functional ischemic mitral regurgitation. *Circulation* 2005;112 (9 suppl):1453-7.
25. McCARTHY PM, BHUDIA SK, RAJESWARAN J, et al. Tricuspid valve repair: durability and risk factors for failure. *J Thorac Cardiovasc Surg* 2004;127:674-85.
26. PATRICK M., MCCARTHY MD., SUNIL K. et al. Tricuspid valve repair: Durability and risk factors for failure. *The Journal of Thoracic and Cardiovascular Surgery* 2004; N 3: 674-84.
27. REED GE, BOYD AD, SPENCER FC, et al. Operative management of tricuspid regurgitation. *Circulation* 1976;54 (suppl 3):96-8.
28. ROBERT FRATER MD. Tricuspid insufficiency. *The Journal of Thoracic and Cardiovascular Surgery* 2003; part 2; Vol.125: N 3.
29. SHOTA FUKUDA, JONG-MIN SONG, A. MARC GILLINOV et al. Tricuspid Valve Tethering Predicts Residual Tricuspid Regurgitation After Tricuspid Annuloplasty. *Circulation.* 2005;111:975-979.
30. SIMON R., OELERT H., BORST H.G. et al. Influence of mitral valve surgery on tricuspid incompetence concomitant with mitral valve disease. *Circulation* 1980;62 (suppl 1):S152-7.
31. SIMON R., Size and motion of the tricuspid annulus. *Circulation* 1983;67:709.
32. TAKAKI SUGIMOTO, MASAYOSHI OKADA, NOBUCHIKA OZAKI et al. Influence of Functional Tricuspid Regurgitation on Right Ventricular Function. *Ann Thorac Surg* 1998;66:2044-50.
33. TEI C., PILGRIM JP., SHAH PM., ORMISTON JA and WONG M. The tricuspid valve annulus: study of size and motion in normal subjects and in patients with tricuspid regurgitation. *Circulation* 1982; Vol. 66: 665-671.
34. TIZIANO COLOMBO, CLAUDIO RUSSO, GUGLIELMA RITA CILIBERTO Et al. Tricuspid regurgitation secondary to mitral valve disease: Tricuspid annulus function as guide to tricuspid valve repair. *Cardiovascular Surgery.* 2001; Vol.9: N4: 369-377.
35. WONG M., MATSUMURA M., KUTSUZAWA S. et al. The value of Doppler echocardiography in the treatment of TR in patients with mitral valve replacement. Perioperative and two-year postoperative findings. *J Thorac Cardiovasc Surg* 1990;99:1003-10.
36. YOUSOF A.M., SHAFEI D.M., ENDRYS G. et al. Tricuspid Stenosis and regurgitation in rheumatic heart disease: a prospective cardiac catheterisation in 525 patients. *Amer. Heart J.* 1985; V 110; N 1: p. 60-64.