

EXPERIENȚA NOASTRĂ ÎN TRATAMENTUL CHIRURGICAL AL COARCTAȚIEI AORTICE

OUR EXPERIENCE IN SURGICAL TREATMENT OF AORTIC COARCTATION

Rezumat

În Secția Chirurgia malformațiilor cardiace congenitale din 1990 până în 2007 au fost operați 141 pacienți cu CoAo cu vârsta de la 2 luni până la 47 ani (media de 11.6). Patologiile asociate au fost depistate la 94 pacienți (66.7%). Rezultate. Au fost făcute 162 operații: rezecția cu anastomoza termino-terminală (T-T) –71; protezarea aortei toracice –30; istmoplastia directă – 9; istmoplastia indirectă – 30. Ca primă etapă, corecția CoAo a fost efectuată la 137 pacienți (la 2 bolnavi într-o ședință cu corecția anomaliilor asociate). Patru pacienți au fost supuși corecției CoAo ca etapă secundară. În a doua etapă la 13 pacienți au fost operați pentru corecția MCC concomitentă. În perioada postoperatorie precoce au decedat 3 pacienți (2.1%): 1 – sindrom de coagulare intravasculară diseminată, 1- șoc anafilactic, 1- ictus ischemic. Complicații neurologice au fost înregistrate la 4 bolnavi (2.8%): ictus cerebral – 3, parapareză inferioară -1 (0.7%). Timpul mediu de clampare aortică, în funcție de tipul operației, a constituit 27 minute. În 2 cazuri s-a dezvoltat anevrism în locul petecului aplicat (1 pericard autolog și 1 petec sintetic), reoperat ulterior cu succes. Concluzii. 1.Rezecția cu anastomoză T-T este operația de elecție în tratamentul CoAo. 2.Frecvența medie a complicațiilor neurologice este 2.8%. 3.Istmoplastia indirectă constituie un factor de risc pentru dezvoltarea aneurismului aortei descendente.

Oleg REPIN, Liviu MANIUC, Vasile CORCEA, Eduard CHEPTANARU, Pamfilii STRÎMBOPOL, Oxana MALÎGA, Anatol CIUBOTARU
IMSP Centrul de Chirurgie a Inimii

Summary

141 patients with aortic coarctation were under observation since 1990 to 2007, aged from two months till 47 years (on average 11.6). Accompanying anomalies have been noted in 94 patients (66.7 %). Results. 162 operations on AoCo and accompanying anomalies have been performed: resection with end to end anastomosis -71, implantation of aortic prosthesis - 30, direct istmoplastics - 9, indirect istmoplastics - 30. Operation on AoCo has been performed on first stage in 137 patients, second stage in 4 cases. In the second stage on 13 patients operations have been made on accompanying heart diseases. 3 patients (2.1 %) in the nearest postoperative period died: 1-from the disseminate tissue coagulation syndrome, 1-from anaphylactic shock, 1-from an ischemic stroke. Neurologic complications have arisen in 4 patients (2.8 %): a stroke - 3, low paraparesis -1 (0.7 %), related to long time aortic crossclamping - 62 minutes. The average time of ischemia lasted 27 minutes, however, it differed depending on the type of operation. In 2 cases of the applied patch aneurysm developed (one of autopericardial and one of Dacron) on the occasion of which successful re- operation has been made. Conclusions. 1. Resection of AoCo with anastomosis end to end is the operation of choice. 2. Frequency of neurologic complications makes up 2.8 %. 3. Patch aortoplasty repair of AoCo is a risk factor of aneurysm formation.

Introducere

Coarctarea de aortă (CoAo) este o îngustare segmentară congenitală a aortei la nivelul istmului. Pentru prima dată această anomalie a aortei, a fost descrisă de Morgagni în anul

1761, iar termenul „coarctare” a fost propus de Mercier în anul 1839.

Îngustarea segmentară a aortei contribuie la creșterea presiunii în sectorul proximal aortic și a postsarcinii

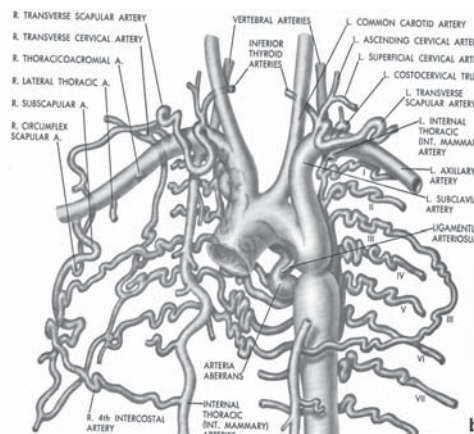
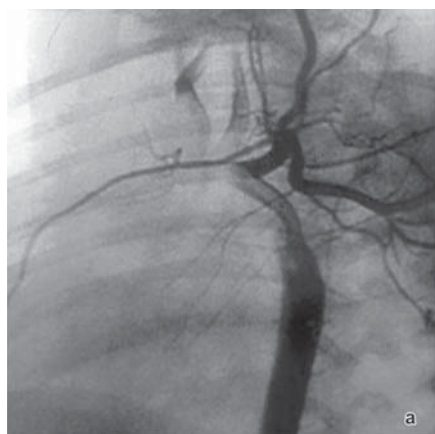

Fig 1. Circuitul colateral al segmentului postcoarctational aortic (A –aortograma, B - schemă)

ventriculului stâng, iar în sectorul distal al aortei presiunea este redusă. Prezența gradientului a tensiunii arteriale duce la dezvoltarea compensatorie a circulației sangvine colaterale în partea inferioară a corpului (de obicei, artera toracică internă și arterele intercostale) (Fig. 1).

CoAo este diagnosticată în 5-10% dintre toate malformațiile cardiace congenitale și se determină la 7% dintre nou-născuții în stare critică (1, 5, 7). Conform studiilor lui Abbott (2), pacienții cu CoAo supraviețuiesc în medie până la 33,5 ani. Dacă intervenția chirurgicală se efectuează până la 14 ani, supraviețuirea de 20 de ani constituie 91%, în cazul când corecția anomaliei are loc după 14 ani – supraviețuirea constituie 79% (4, 6).

Material și metode

În Secția malformații cardiace congenitale a CCI, în perioada 1990-2007, au fost tratați 141 de pacienți cu CoAo, cu vârstă de la 2 luni până la 47 de ani (în medie 11,6 ani), dintre care au predominat pacienții de sex masculin: bărbați - 89 și femei - 52 (raportul 1,7 :1). Repartizarea pacienților cu CoAo, în funcție de vârstă și sex este prezentată în Tab.1.

Tabel 1

Repartizarea pacienților cu CoAo în funcție de vârstă și sex

Vârsta	Bărbați	Femei	Total
0-5 ani	25	17	42
6-17 ani	50	23	73
18-35 ani	12	7	19
Peste 35 ani	2	5	7
Total	89	52	141

La toți pacienții s-au efectuat investigații clinice și instrumentale standard:

- ECG, EcoCG (Fig. 2), Aortografie (Fig. 3).
- EcoCG: Morfologia arcului Ao, determinarea gradientului la nivelul CoAo, vizualizarea CAP (prezența, dimensiunile, direcția circulației sanguine),
- determinarea particularităților morfologice și funcționale părților stîngi a cordului, diagnosticarea patologiei intracardiace concomitente.

Angiocardiografia (Fig.3) s-a efectuat la pacienții cu: 1.suspecție de CoAo atipică; 2. necesitate de precizare a gradientului sistolic la nivelul CoAo; 3.suspecție de anomalie sau de hipoplazie a crosiei aortei; 4.asocierea CoAo cu alte

malformații cardiace congenitale; 5.suspecție de stenoză a arterelor renale.

În general, anomaliile asociate au fost constatate la 94 de pacienți sau în 66,7% cazuri (Tab. 2).

Rezultate

Toți pacienții incluși în studiu au fost operați. În total, s-au efectuat 162 de intervenții chirurgicale pentru coarctarea de aortă și anomaliile asociate.

Tabel 2

Anomaliile asociate coarctăției de aortă

Nr.	Patologia	abs.	%
1	Valva aortică bicuspidă	54	38,3
2	Canal arterial persistent	32	22,7
3	Anomalia valvei mitrale	17	12
4	Defect septal ventricular	7	5
5	Dilatare anevrismală a aortei ascendente	13	21
6	Membrană subaortică	7	5
7	Valvulopatie aortică	8	5,7
8	Stenoză aortică supravalvulară	1	0,7
9	Defect septal arterial	2	1,4
10	Cale dublă de ieșire a vaselor din VD	1	0,7
11	Anomaliile arcului aortic	11	7,8
12	Anevrișmul aortei toracice descendente	4	2,8
13	Anomalii renale sau ale arterelor renale	8	5,7

Rezecția CoAo cu anastomoză termino-terminală (T-T) s-a făcut în 71 cazuri (Tab.3), protezarea aortei toracice – în 30 cazuri, istmoplastia directă – în 9 cazuri, istmoplastia indirectă – în 30 cazuri (la 25 de pacienți - cu petec din autopericard, la 2 pacienți - cu petec din dacron și la 3 pacienți - cu petec din Gore-Tex). Intervenția chirurgicală în CoAo a fost executată într-o etapă la 137 pacienți (la 2 pacienți concomitent cu corecția anomaliilor asociate), iar în două etape – la 4 pacienți (operații primare: ligaturarea canalului arterial persistent - în 2 cazuri; stenoză supravalvulară aortică - 1 caz; insuficiență aortică - 1 caz). În etapa a doua, la 13 pacienți s-a efectuat intervenție chirurgicală pentru malformații cardiace asociate (Tab.4). În perioada postoperatorie precoce au decedat 3 (2,1%) pacienți: un bolnav din cauza sindromului de coagulare intravasculară diseminată, al doilea pacient - din cauza șocului anafilactic medicamentos și al treilea - din cauza accidentului vascular cerebral ischemic, instalat în a treia zi postoperator.

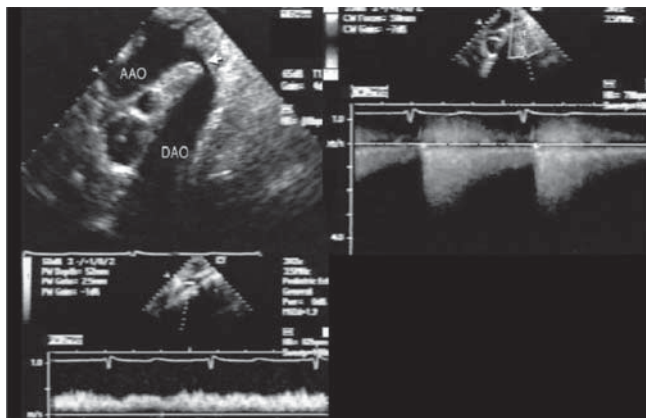


Fig. 2. Ecocardiograma

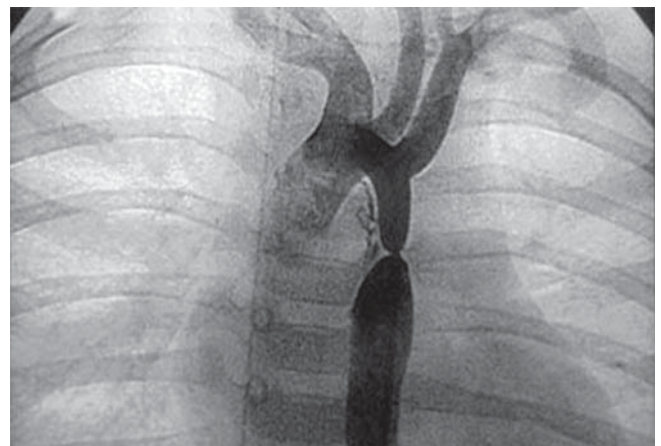

Fig. 3. Aortografie. Coarctăția aortei.

Tabel 3

Tipul de operații în CoAo

Nr.	Operație	abs.	%
1	Rezecția CoAo cu anastamoză T-T	71	50,8
2	Rezecția CoAo cu protezare	30	21,4
3	Istmoplastie indirectă a CoAo	30	21,4
4	Istmoplastie directă a CoAo	9	6,4
Total		140	100

Complicațiile neurologice au survenit la 4 (2,8%) pacienți: în 3 cazuri accident vascular cerebral (la pacienții cu vârsta de 8, 24 și 40 de ani).

Tabel 4

Tipurile de operații concomitente în coarctația aortei

Nr.	Operație	abs.	%
1	Corecția radicală a căii dublă de ieșire a vaselor din VD	1	0,71
2	Rezecția membranei subaortice	3	2,1
3	Plastia valvei mitrale	3	2,1
4	Protezarea valvei mitrale	2	1,4
5	Protezarea aortei ascendente (operația Bentall, David)	3	2,1
6	Plastia defectului septal ventricular	5	3,5
7	Plastia defectului septal arterial	1	0,7
8	Protezarea valvei aortice	1	0,7
9	Plastia Ao ascendente în stenoza supravalvulară aortică	2	1,4
10	Ligaturarea canalului arterial persistent	1	0,7
11	Banding arteriei pulmonare cu plastia CoAo	1	0,7
12	Rezecția anevrismului de aortă toracică	3	2,1

Unul din acești pacienți a suportat al treilea accident vascular cerebral, precedentele două au evoluat în perioada preoperatorie. La un pacient (0,7%), la care clamparea aortei a fost de lungă durată (62 de minute), s-a dezvoltat parapareză inferioară cu restabilirea completă peste o lună de la intervenția chirurgicală. Valoarea medie a perioadei de clampare a aortei a

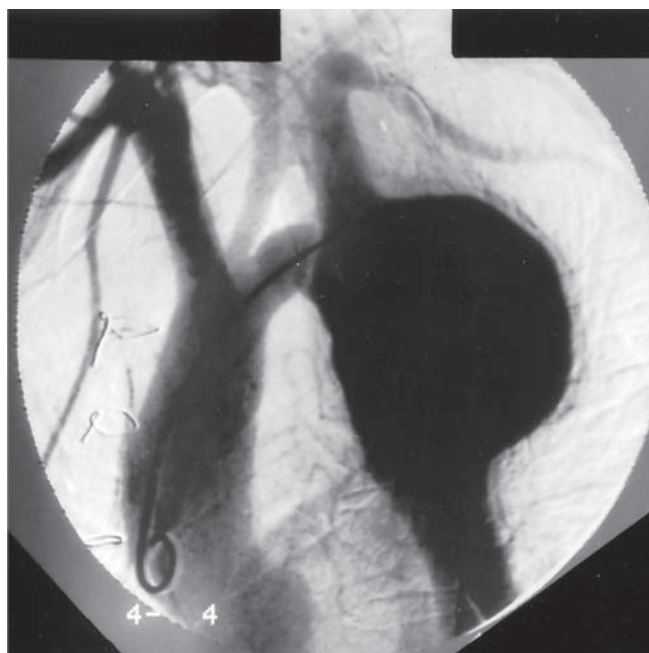


Fig.4. Aortografie. Anevrismul aortei descendente în regiunea istmoplastiei indirecte

constituit 30,8 minute, însă acest parametru devia în funcție de tipul intervenției chirurgicale. În rezecția CoAo cu anastamoză T-T clamparea aortei a durat în mediu 25,5 minute (de la 13 la 47 de minute), în rezecția CoAo cu protezare – 44,3 minute (de la 18 la 90 de minute) și în istmoplastia indirectă a CoAo – 29,1 minute (de la 20 la 40 de minute).

În 2 cazuri s-a dezvoltat anevrism (Fig.5) în zona petecului (într-un caz petecul era din pericard autolog și în alt caz - din dacron), pentru care au fost efectuate reintervenții chirurgicale soldate cu succes. La doi pacienți, care se află la evidență în dinamică, s-a constatat calcinoza petecului din pericard autolog.

Discuție

Prima operație eficientă în CoAo (rezecție cu anastamoză T-T) a fost făcută unei băiețel de 12 ani de către cardiochirurgii Crafoord și Nylin (13) în octombrie 1944 (Tab.5).

Tabel 5

Primele operații în coarctația de aortă

Operație	Autori	An	Țară
Rezecție CoAo cu anastamoză T-T	Crafoord and Nylin	1944	Sweden
Rezecție CoAo cu protezare	Gross	1951	USA
Istmoplastia indirectă a CoAo	Vossschulte	1957	Germany
Istmoplastia directă a CoAo	Waldhausen and Nathrwold	1966	USA
Rezecția cu anastamoză dilatată T-T	Amato	1977	USA

Operația a constat în rezecția sectorului îngust și în efectuarea anastamozei T-T, aplicată ulterior pe larg în practica clinică. Însă, în pofida rezultatelor precoce favorabile, în multe clinici s-au atestat frecvent recoarctații (de la 20 la 86%) (16,17,19), îndeosebi la pacienții cu vârstă de până la un an. Analiza retrospectivă a relevat următoarele cauze de restenoză:

1. Utilizarea suturilor din mătase în locul celor monofile sau resorbabile
2. Rezecția neadecvată a țesuturilor ductale
3. Imposibilitatea de creștere a anastamozei în cazul utilizării suturii neîntrerupte
4. Hipoplazia arcului aortic (11)

Utilizarea materialelor contemporane pentru suturi și a tehnicilor microvasculare a contribuit la reducerea numărului de recoarctații, însă acest fapt nu este o soluție pentru pacienții cu hipoplazia sectorului distal al arcului aortic, care este o patologie diagnosticată mai frecvent la nou-născuți și la vârstnici, la care arcul aortic și aorta descendentă sunt fixate și tehnic este mult mai complicat mobilizarea acestora pentru realizarea unei anastamoze sigure și fără complicații.

Pentru evitarea dificultăților enumerate anterior, Vossschulte a propus în anul 1957 istmoplastia indirectă cu petec din proteză sintetică, metodă prezentînd un șir de avantaje:

- nu e necesară eliberare largă a aortei și a ramurilor acesteia;
- sunt menținute vasele colaterale;
- permite dilatarea hipoplaziei asociate a istmului aortic;
- anastamoza este liberă, se execută mai ușor și necesită mai puțin timp pentru clamparea aortei;
- este posibilă creșterea petelui posterior aortic păstrat.

Una dintre complicațiile istmoplastiei indirecte este frecvența relativ înaltă a anevrismului peretelui posterior aortic, care constituie, conform datelor diferitor autori, este de la 15% până la 27% în perioada 3-13 ani postoperator (8, 9, 10, 18). Cauza frecvenței sporite a anevrismului în acest tip de corecție constă atât în rezecția mai mare a membranei coarctationale, cât și în diferența în elasticitatea peretelui posterior și materialul sintetic, utilizat pentru plastic. În scopul înlăturării acestor motive s-au propus a se renunța de la rezecția membranei și a utiliza politetrafluoretilena (GoreTex) ca material pentru petec, deoarece posedă o elasticitate similară celei proprii peretelui aortic și nu contribuie la apariția anevrismului. Eficiența acestui procedeu, conform datelor din literatura de specialitate, este diferită: unii autori raportează rezultatele excelente imediate și la distanță a utilizării PTFE (11,12), iar alți autori constată un risc mai înalt al anevrismului de aortă, comparativ cu rezecția CoAo cu anastomoza termino-terminală (16,17).

Noi, de asemenea, am aplicat pe larg până în anul 1997 istmoplastia indirectă, utilizând pericardul autolog netratat ca material pentru plastic. Într-un lot din 25 de pacienți, aflați sub observație pe parcursul a 10-16 ani, nu s-a constatat nici un caz de reoarcție (la 12 pacienți s-a efectuat aortografia în perioada de la un an până la 7 ani postoperator). Peste un an după intervenția chirurgicală la un pacient (4,0%) s-a diagnosticat anevrism de aortă, el fiind reoperat cu succes în condiții de circulație extracorporală. În lotul de pacienți la care a fost utilizat petecul din dacron, de asemenea, s-a înregistrat un caz (33,3%) de anevrism al aortei, reoperat cu succes peste 8 ani după intervenția chirurgicală primară.

O intervenție chirurgicală alternativă o prezintă metoda propusă de Waldhausen (14) în anul 1966 – istmoplastia CoAo cu artera subclaviculară stângă și variantele ei. Avantajele acestei tehnici sunt: simplitatea, reducerea timpului de clampare a aortei, absența materialelor sintetice, utilizarea țesuturilor arteriale autologe cu posibilitate ulterioară de creștere (12). Istmoplastia CoAo, utilizând artera subclaviculară stângă, a fost aplicată preponderent la copiii cu vârstă de până la 1 an. Însă, în pofida avantajelor, în perioada tardivă se constată un procent relativ înalt de reoarcții (42%) și de complicații condiționate de ligaturarea arterei subclaviculare.

Existența complicațiilor survenite în urma aplicării tehnicilor chirurgicale enumerate mai sus, au reorientat interesul chirurgilor cardiovasculari asupra utilizării anastomozei extinse T-T propusă de Amato. Aplicarea acestei tehnici reduce substanțial cazurile de reoarcție (în medie cu 8%).

Mavroudis (2003) a propus următorul algoritm de tratament al CoAo: la pacienții cu vârstă de până la 2 ani se recurge la anastomoza extinsă T-T, la pacienții mai mari de 2 ani – la istmoplastia indirectă cu petec Gore-Tex, iar la pacienții ce depășesc vârsta de 16 ani – la protezarea aortei toracice.

În lotul nostru de pacienți, în ultimii 10 ani, intervenția chirurgicală de elecție a fost rezecția CoAo cu anastomoză extinsă T-T: la bolnavii cu vârstă de până la 5 ani - cu disecția arcului aortic, iar la cei cu vârstă de peste 5 ani, în cazul absenței hipoplaziei arcului aortic – cu disecția arterei subclaviculare stângi. Reoarcția aortei a fost înregistrată doar la 2 pacienți cu protezarea aortei toracice, cauzate, posibil, de erorile tehnice în timpul efectuării anastomozei. Procentul mic de reoarcții în lotul nostru de pacienți, probabil, este determinat și de numărul mic de pacienți cu vârstă de până la 1 an (9 cazuri), precum și de termenul mic de supraveghere.

O alternativă a tratamentului chirurgical a CoAo este angioplastia transluminală cu balon, propusă de Sos în anul 1979. Traumatizarea minimală, simplitatea și costul redus constituie avantajele acestei metode. Însă, în cazul utilizării angioplastiei transluminale cu balon, s-a stabilit o frecvență înaltă de reoarcții și de anevrisme ale zonei de coarctatie, provocate de ruptura intimei și a mediei aortice și de subțierea adventiției intacte. Spre deosebire de angioplastia primară a CoAo, rezultate excelente se atestă în cazul utilizării acestei proceduri în reoarcțiile de aortă, în care fibroza perivasculară postoperatorie permite aplicarea sigură a acestei metode (15). Evaluarea a 200 de pacienți din 26 de centre a constatat în 20% cazuri un gradient rezidual de peste 20 mm Hg și în 2,5% cazuri - deces prin ruptură de aortă. Frecvența formării anevrismului constituie 17% după istmoplastia arterei subclaviculare, 5–28% - după istmoplastia cu petec din dacron, 6% - după protezare și 3% - după anastomoză T-T (17, 18).

Una dintre cele mai severe complicații ale intervenției chirurgicale în CoAo o prezintă paraplegia. Pentru prima dată această complicație a fost descrisă de Bing în anul 1948. Potrivit rezultatelor mai multor studii, frecvența paraplegiilor alcătuiește 0,4–1,5% și corelează cu timpul de clampare a aortei, cu prezența arterei subclaviculare aberante, cu hipertermia în timpul operației, cu hipotonia în segmentul aortic distal de nivelul îngustat.

În lotul nostru de pacienți parapareza s-a dezvoltat la 1 (0,7%) pacient, care a suportat o perioadă de clampare îndelungată a aortei (62 minute), dar aceasta nu a fost perioada cea mai durată. În plus, s-au constatat erori și în menajarea anesteziologică a pacientului – hipotonie relativă în timpul clampării aortei (tensiunea arterială sistolică 120-130 mm Hg).

În prezent, pentru prevenirea complicațiilor neurologice, am inclus în protocolul intraoperator al pacienților cu CoAo hipotermia moderată, hipertensiunea dirijată în timpul clampării aortei, controlul tensiunii arteriale retrograde la pacienții cu vârsta de peste 16 ani. Mai mult, pentru reducerea timpului de clampare a aortei și pentru prevenirea hipotoniei în aorta descendentă sunt utilizate separat clamparea în etape a arcului aortic și a segmentului poststenotic.

Este de menționat faptul că, datorită particularităților hemodinamice la pacienții cu CoAo există un risc mai mare de dezvoltare a complicațiilor neurologice. Conform lui Marcello de Divitiis (3), reacțiile vasoactive ale vaselor părții superioare și ale celei inferioare ale corpului se deosebesc semnificativ, indiferent de intervenția chirurgicală efectuată. Corecția CoAo în perioada precoce permite menținerea elasticității vasculare și prevenirea dezvoltării hipertensiunii reziduale.

Concluzii

1. Rezecția CoAo cu anastomoză termino-terminală este intervenția chirurgicală de elecție.
2. Frecvența complicațiilor neurologice în rezecția CoAo constituie 2,8%.
3. Incidența anevrismului în istmoplastia indirectă a aortei reprezintă 6,7%.

Bibliografie

1. KOZO ISHINO, MASAOKI KAWADA, HIROYUKI IRIE, KOICHI KINO, SHUNJI SANO. Single-stage repair of aortic coarctation with ventricular septal defect using isolated cerebral and myocardial perfusion *Eur J Cardiothorac Surg* 2000;17:538-542

2. ABBOTT ME. A statistical study and historical retrospect of 200 recorded cases with autopsy, of stenosis or obliteration of the descending arch in subjects above the age of two years. *Am Heart J* 1928;3(4):381-421.
3. MARCELLO DE DIVITIIS, MD; CARLO PILLA, MD; MIA KATTENHORN, BSC; MARIUTZKA ZADINELLO, MD; ANN DONALD, AVT; PAUL LEESON, MB, PHD; SHARON WALLACE, BA, DIPHE, RN; ANDREW REDINGTON, FRCP; JOHN E. DEANFIELD, FRCP. Vascular dysfunction after repair of. Coarctation of aorta. *Circulation* 2001;104:1-165.
4. HIMYR H., CHRISTENSEN T. D., EMMERTSEN K., JOHNSEN S. P., RIIS A., HANSEN O. K., HJORTDAL V. E., Surgical repair of. coarctation of the aorta : up to 40 years of follow-up. *Eur J Cardiothorac Surg* 2006;30:910-916.
5. PINZON J.L., BURROWS P.E., BENSON L.N., MOËS C., LIGHTFOOT N.E., WILLIAMS W.G., FREEDOM R.M. Repair of coarctation of the aorta in children: postoperative morphology. *Radiology* 1991;180:199-203.
6. PARKS W., NGOT., PLAUTH W., BANK E., SHEPPARD S., PETTIGREW R., WILLIAMS W. Incidence of aneurysm formation after Dacron patch aortoplasty repair for coarctation of the aorta: long-term results and assessment utilizing magnetic resonance angiography with three-dimensional surface rendering. *J Am Coll Cardiol* 1995;26:266-271.
7. VAN HEURN L. W. E., MD, WONG C. M., MD, SPIEGELHALTER, D. J., MD, K. SORENSEN, MD, DE LEVAL M. R, MD, J. STARK, MD, ELLIOTT M. J., MD. Surgical treatment of aortic coarctation in infants younger than three months: 1985 to 1990 Success of extended end-to-end arch aortoplasty. *J Thorac Cardiovasc Surg* 1994;107:74-86.
8. DESANTO A., BILLS R.G., KING H., WALLER B., BROWN J.W. Pathogenesis of aneurysm formation opposite prosthetic patches used for coarctation repair. *J Thorac Cardiovasc Surg* 1987;94:720-723.
9. ROTH M., LEMKE P., SCHONBURG M., KLOVEKORN W.P., BAUER E. P. Aneurysm formation after patch aortoplasty repair (vosschulte): reoperation in adults with and without hypothermic circulatory arrest. *Ann. Thorac. Surg.*, December 1, 2002; 74(6): 2047 - 2050.
10. VON KODOLITSCHY, AYDIN MA, KOSCHYK DH, LOOSE R, SCHALWAT I, KARCK M, CREMER J, HAVERICH A, BERGER J, MEINERTZ T, NIENABER CA. Predictors of aneurysmal formation after surgical correction of aortic coarctation. *J Am Coll Cardiol* 2002;39:617-624.
11. KADNER A., DAVE H., BETTEX D., VALSANGIACOMO-BUECHEL E., TURINA M. I., PRETRE R. Anatomic reconstruction of recurrent aortic arch obstruction in children. *Eur. J. Cardiothorac. Surg.*, July 1, 2004; 26(1): 60 - 65.
12. BARREIRO C. J., ELLISON T. A., JASON A. WILLIAMS, MEGAN L. DURR, DUKE E. CAMERON, LUCA A. VRICELLA Subclavian flap aortoplasty: still safe, reproducible, and effective treatment for infant coarctation. *Eur J Cardiothorac Surg* 2007;31:649-653. doi:10.1016/j.ejcts.2006.12.038
13. CRAFOORD C, NYLIN G. Congenital coarctation of the aorta and its surgical treatment. *J Thorac Surg* 1945;14:347-361.
14. WALDHAUSEN JA, NAHRWOLD DL. Repair of coarctation of the aorta with a subclavian flap. *J Thorac Cardiovasc Surg* 1966;51:532-533.
15. SINGER MI, ROWEN M, DORSY TJ. Transluminal aortic balloon angioplasty for coarctation of the aorta in the newborn. *Am Heart J* 1982;103:131-132.
16. BERTOLINI A, DALMONTE P, TOMÀ P, BAVA GL, CORAZZA G, MARASINI M, BORINI I, CALZA G, MORETTI R, VIRGONE A., Goretex patch aortoplasty for coarctation in children: nuclear magnetic resonance assessment at 7 years. *J Cardiovasc Surg (Torino)*. 1992 Mar-Apr;33(2):223-8.
17. WALHOUT RJ, LEKKERKERKER JC, ORON GH, HITCHCOCK FJ, MEIJBOOM EJ, BENNINK GB Comparison of polytetrafluoroethylene patch aortoplasty and end-to-end anastomosis for coarctation of the aorta. *J Thorac Cardiovasc Surg*. 2003 Aug;126(2):329-31.
18. VON KODOLITSCHY, AYDIN MA, KOSCHYK DH, LOOSE R, SCHALWAT I, KARCK M, CREMER J, HAVERICH A, BERGER J, MEINERTZ T, NIENABER CA. Predictors of aneurysmal formation after surgical correction of aortic coarctation. *J Am Coll Cardiol* 2002;39:617-624.
19. KRON IL, FLANAGAN TL, RHEUBAN KS, CARPENTER MA, GUTGESELL JR. HP, BLACKBOURNE LH, NOLAN SP. Incidence and risk of reintervention after coarctation repair. *Ann Thorac Surg* 1990;49:920-926.