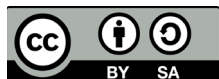

STUDII ȘTIINȚIFICE



DOI: 10.5281/zenodo.7306072

UDC: 616.61-006-033.2:616.146-007.272-089

CANCER RENAL CU TROMB METASTATIC ÎN VENA CAVA INFERIOARĂ: ABORDARE CHIRURGICALĂ MULTIDISCIPLINARĂ

RENAL CANCER WITH METASTATIC THROMBUS IN THE INFERIOR VENA CAVA: MULTIDISCIPLINARY SURGICAL APPROACH

Aurel Țurcan¹

¹ Cursul de Chirurgie Cardiacă și Vasculară, Universitatea de Stat de Medicină și Farmacie "Nicolae Testemițanu", Chișinău, Republica Moldova

Rezumat

Obiective. Cancerul renal este al 6-lea cel mai diagnosticat cancer în lume, cu o rată a mortalității de 4,4%. Tumorile renale maligne se caracterizează prin extindere cu tromb tumoral la nivelul sistemului venos în 4-14% din numărul total de cazuri diagnosticate. Scopul lucrării a fost evidențierea importanței aplicării tratamentului chirurgical în cancerurile renale cu tromb metastatic în vasele magistrale și optimizarea tehnicilor chirurgicale aplicate.

Material și metode. Lucrarea reprezintă un studiu retrospectiv, fiind analizate fișele medicale ale 39 pacienți. Abordul chirurgical a fost realizat prin laparotomie xifo-pubiană în 29 (74,36%) cazuri, laparotomie Leclerc – 6 (15,38%), sternolaparotomie Leclerc (Mercedes) – 3 (7,69%), sternolaparotomie – 1 (2,56%).

Rezultate. Durata medie a intervențiilor chirurgicale a fost de 315±18,7 minute. Hemoragia intraoperatorie în medie a constituit 1900±158 ml. Durata medie de spitalizare postoperatorie a fost de 10±2,1 zile. Au fost înregistrate 2 (5,12%) decese perioperatorii. Perioada postoperatorie precoce a decurs fără complicații în 35 cazuri și a implicat reintervenție pentru hemostază chirurgicală în 4 (10,25%) cazuri. Invazia celulelor tumorale în peretele venei cave inferioare a fost confirmată histologic.

Concluzii. Abordul și tehnicile chirurgicale aplicate (laparotomie cu mobilizarea venei cave inferioare retrohepatic) în cadrul clinicii, sunt standardul de bază în atingerea unei siguranțe maxime intraoperatorii pentru minimalizarea riscului hemoragic, a tromboembolismului pulmonar și decesului intraoperator.

Cuvinte cheie: cancer renal, tromb metastatic, vena cavă inferioară

Summary

Objectives. Kidney cancer is the 6th most diagnosed cancer in the world, with a mortality rate of 4.4%. Malignant renal tumors are characterized by tumoral thrombosis in the venous system in 4-14% of the total number of diagnosed cases. The aim of the study was to highlight the importance of applying surgical treatment in renal cancers with metastatic thrombus in the main vessels and optimizing the applied surgical techniques.

Material and methods. This outwork is based on a retrospective study, analyzing the medical records of 39 patients. The surgical approach was median laparotomy 29 (74,36%), Leclerc "Mercedes" laparotomy 6 (15,38%), Leclerc "Mercedes" sternolaparotomy – 3 (7,69%), sternolaparotomy – 1 (2,56%).

Results. The average duration of the surgery was 315±18,7 minutes. The average intraoperative hemorrhage consisted of 1900±158 ml. The average duration of postoperative hospitalization was 10±2,1 days. Perioperative death occurred in 2 (5,12%) cases. The early postoperative period was uncomplicated in 35 cases and involved reoperation for surgical hemostasis in 4 (10,25%) cases. Tumor cell invasion of the inferior vena cava wall has been histologically confirmed.

Conclusions. The approach and surgical techniques applied in the clinic are the basic standard in achieving maximum intraoperative safety to minimize the risk of bleeding, pulmonary thromboembolism and intraoperative death.

Keywords: kidney cancer, metastatic thrombus, inferior vena cava

Introducere

Tumorile rinichilor au început să fie descrise în literatură acum 150 de ani. König a fost unul dintre primii care a descris, în 1826, doi pacienți cu „sarcom medular de rinichi”, apoi, în 1883, această patologie a fost raportată de către Grawitz, după care aceste tumori au început să fie numite în numele lui. În 1921 tumorile de rinichi au fost numite „hipernefrom” și apoi – „cancer hipernefroid”. În 1964 Riches a prezentat o descriere detaliată a tumorii Grawitz, sau hipernefrom, și a arătat că aceasta nu este altceva decât un adenocarcinom,

care provine din epiteliul diferitor părți ale nefronului. Actualmente, aceste tumori sunt numite „carcinom renal”, și sunt descrise morfologic drept carcinom cu celule renale.

Carcinomul renal constituie aproximativ 3% din toate neoplasmalele și 90% din totalul cancerelor renale. Tipul dat de neoplasm cuprinde mai mult de 10 subtipuri histologice, dintre care carcinomul renal cu celule clare (hipernefromul) este cel mai frecvent întâlnit și responsabil pentru cele mai multe decese cauzate de această patologie. Cancerul renal este al 6-lea cel mai diagnosticat cancer în lume, cu o rată a

mortalității de 4,4% [1]. O caracteristică a tumorilor renale maligne este faptul că acestea se pot extinde prin tromb tumoral la nivelul sistemului venos. În 4-10% din cazuri este prezent un tromb în vena cavă inferioară (VCI), ceea ce se asociază cu un prognostic rezervat [4]. În 1987, R. Neves a introdus clasificarea trombilor în VCI (în modificarea lui Nesbitt J.) care arată în fel următor: nivelul I - subhepatic; nivelul II - intrahepatic; nivelul III - suprahepatic; nivelul IV - cu răspândire în atriu drept [2]. Clasificarea în funcție de nivelul cranial al trombului metastatic în VCI (Novick) (Figura 1): Tip I – la nivelul venelor renale; tip II – la nivelul venelor hepatice; tip III - mai sus de venele hepatice; tip IV - atriu drept. Primele trei tipuri aparțin grupului de trombi subdiafragmatici. Tipul IV este divizat în intrapericardic și intraatrial (Figura 2). Ca rezultat, complexitatea intervenției chirurgicale – nefrectomia radicală și trombectomia din vena cava, crește considerabil, devenind o provocare pentru echipa chirurgicală în ceea ce ține de tactica chirurgicală. Conform datelor literaturii de specialitate, atitudinea chirurgicală agresivă rămâne a fi standardul terapeutic de aur al acestor cazuri [3, 4].

Materiale și metode

Această lucrare este efectuată în baza unui studiu retrospectiv, fiind analizate fișele medicale ale pacienților cu acordul Comitetului de Etică al IMSP Spitalul Clinic Republican "Timofei Moșneaga". Au fost studiate cazurile de cancer renal cu tromb metastatic în vasele magistrale care au fost supuse intervenției chirurgicale – nefrectomie radicală și trombectomie din vena cavă inferioară, cu restabilirea integrității peretelui vascular în cadrul secției de Chirurgie vasculară, IMSP Spitalul Clinic Republican "Timofei Moșneaga", Chișinău, Republica Moldova, în perioada anilor 2000-2022. Pacienții au fost diagnosticați conform unor protocoale imagistice standard: ultrasonografia (USG) abdominală 2D (ca metodă de screening) (figura 3), ultrasonografia Duplex (figura 4), tomografia computerizată a abdomenului în regim angiografic (figura 5), angiografie DSA (figura 6).

Criteriile de includere în studiu au fost: pacient operat în cadrul secției Chirurgie vasculară, IMSP Spitalul Clinic Republican "Timofei Moșneaga", cu cancer renal cu celule clare confirmat histopatologic cu invazie trombotică în vena cavă inferioară. Respectându-se aceste criterii în studiu au fost incluși 39 pacienți.

Lotul de pacienți a inclus 31 bărbați (79,48%) și 8 femei (20,52%). În ce privește afectarea renală, s-a atestat rinichi tumoral pe stânga – 7 (17,95%) cazuri, rinichi tumoral pe dreapta – 32 (82,05%) cazuri. Conform clasificăției Novick, pacienții a fost repartizați în felul următor: 19 pacienți (48,72%) cu afectare de tip I – la nivelul vv. renale, de tip II – 10 pacienți (25,64%), de tip III – 6 (15,38%), de tip IV cu tromb metastatic în atriu drept – 4 (10,26%).

Intervențiile chirurgicale au fost efectuate cu anestezie generală. Într-un caz, preoperator, a fost montat cateter peridural pentru anestezie continuă cu scopul minimalizării efectului șocogen și recuperării postoperatorii precoce (tendință relativ nouă aplicată în clinica noastră). Într-un

singur caz a fost folosit circuitul extracorporal (CEC) pentru înlăturarea trombului metastatic cu extindere în atriu drept, cazul fiind soldat cu deces intraoperator, cauza fiind sindromul coagulării intravasculare diseminate.

Abordul chirurgical a fost laparotomie xifo-pubiană în 29 de cazuri (74,36%), laparotomie Leclerc – 6 (15,38%), sternolaparotomie Leclerc (Mercedes) – 3 (7,69%), sternolaparotomie – 1 (2,56%). La 9 (23,08 %) din pacienți a fost practică mobilizarea VCI retrohepatic prin mobilizarea și torsiunea ficatului spre stânga (figura 7). Acest procedeu a permis controlul intraoperator sigur asupra VCI, reducerea considerabilă a hemoragiilor în timpul cavatomiei. O astfel de abordare a fost practică la pacienții operați după anul 2016 cu excepția unui caz care s-a soldat cu decesul pacientului din cauza tromboemboliei masive a arterelor pulmonare intraoperator.

În cazurile cu rinichi tumoral pe stânga în primă etapă s-a efectuat decolarea coloepiploică, iar ulterior cologastrică. O manevră vasculară importantă a fost izolarea, clamparea și secționarea arterei renale cu scopul reducerii riscului hemoragic și diminuării debitului circulației colaterale. Pentru tumorile situate în partea dreaptă sau cu extinderea trombului retrohepatic s-a efectuat mobilizarea hepatică dreapta-stânga prin secționarea ligamentelor hepatice. Decolarea segmentului cav în toate cazurile a fost efectuată superior și inferior de segmentul afectat de tromb metastatic. De asemenea, a fost ancorată și vena contralaterală. După clamparea axului venos a fost practică cavotomia, trombectomia și exereza în bloc a segmentului tumoral vizibil macroscopic. Restabilirea integrității peretelui vascular al VCI a fost efectuată prin: protezare (proteza sintetică) (figura 8) în 9 cazuri (23,08%), plastică cu *patch* (figura 9) – 11 (28,21%) cazuri (dintre care unul a fost *patch* safen, unul din pericard bovin, celelalte fiind din material sintetic), cavorafie (figura 10) – 19 (48,72%) cazuri prin aplicarea suturii surjet simplu.

Rezultate

Durata medie a intervențiilor chirurgicale a fost de $315 \pm 18,7$ minute. Hemoragia intraoperatorie în medie a constituit 1900 ± 158 ml, toate cazurile necesitând transfuzii de sânge izogrup. La toți pacienții s-a efectuat nefrectomie laparotomică radicală, care include limfodisecție retroperitoneală și rezecția VCI cu reconstrucția ei ulterioară, sau trombectomie din ea. La 9 (23,07%) pacienți s-a practicat laparotomie tip Leclerc (Mercedes) cu mobilizarea și torsiunea ficatului pentru controlul adecvat al v. cave inferioare, inclusiv retrohepatic.

Durata medie de spitalizare postoperatorie a fost de $10 \pm 2,1$ zile. Au fost înregistrate 2 (5,12%) decese intraoperatorii: 1 (2,06%) caz după heparinizarea pacientului pentru circulația extracorporală (CEC) s-a declanșat o hemoragie difuză necontrolată; 1 (2,06%) caz – tromboembolie masivă a arterelor pulmonare din tromb metastatic VCI.

Perioada postoperatorie precoce a decurs fără complicații în 32 (82,05%) cazuri și a implicat reintervenție pentru hemostază chirurgicală în 4 (10,25%) cazuri. La 22 (56,41%) din 39 pacienți invazia celulelor blastice în peretele VCI a fost

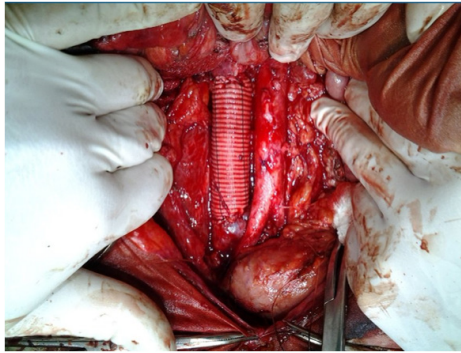


Figura 8. Protezarea VCI

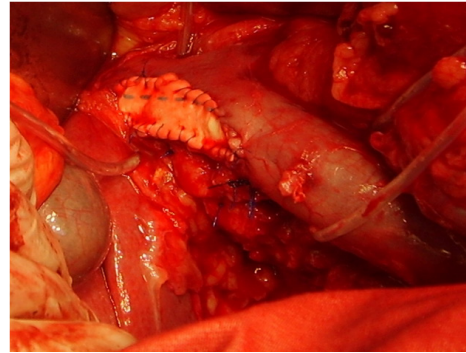


Figura 9. Plastia VCI cu patch

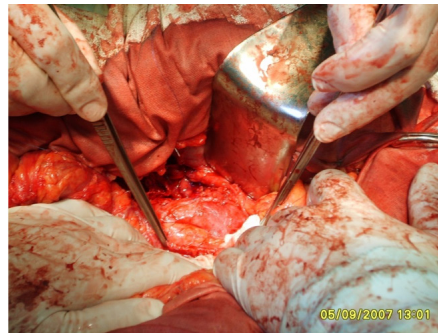


Figura 10. Cavorafia

verificată histologic postoperator, ce argumentează rezecția peretelui vascular în orice caz suspect.

Toți pacienții au fost supravegheați timp de 6 luni postoperator, zonele de reconstrucție permeabile, funcționale, trombi restanți – absenți, bolnavii fiind direcționați la specialiștii oncologi și urologi.

Discuții

Carcinomul cu celule renale (CCR) reprezintă cea mai frecventă formă de cancer renal. Printre factorii de risc se numără fumatul, obezitatea și hipertensiunea arterială, precum și boala chistică renală dobândită, asociată cu boala cronică renală în stadiu terminal [5].

Triada clasică care include durere în flanc, hematurie și formațiune abdominală palpabilă este rară și se corelează cu o evoluție agresivă. Utilizarea pe scară largă a modalităților sofisticate de diagnostic imagistic a dus la o creștere a detectării accidentale a tumorilor renale și, în prezent, peste 70% dintre CCR sunt detectate întâmplător prin investigații imagistice neinvazive [5].

Formarea trombilor tumorali este un aspect caracteristic al CCR și, împreună cu prezența metastazelor, reprezintă un factor de prognostic negativ. Creșterea intravasculară a tumorii de-a lungul venei renale în vena cavă inferioară apare la până la 10% din toți pacienții cu CCR, iar extinderea ulterioară a tumorii care ajunge în atrium drept este detectată la aproximativ 1% din toți pacienții [5].

Nefrectomia radicală și trombectomia din vena cavă inferioară rămâne opțiunea standard de management al pacienților cu cancer renal cu tromb metastatic în vena cavă inferioară. Trombii metastatici în VCI de nivel I sau II sunt tratați prin disecția VCI cu clamparea venei renale contralaterale și a VCI deasupra și dedesubtul trombului, urmată de cavotomie și trombectomie [6].

S-a demonstrat că, în cazul trombilor de nivel III din VCI, trombectomia poate fi efectuată fără a utiliza tehnici de bypass, evitându-se astfel practic complicațiile neurologice, pulmonare sau coagulopatiile. În cazul trombozelor de nivel IV, se poate evita bypass-ul venovenos sau cardiopulmonar dacă trombul este liber (nu este aderat la atriu), utilizând abordul intraabdominal, urmat de divizarea diafragmei. Astfel, se controlează VCI intrapericardică și atrium drept, iar trombul este înlăturat cu degetele spre VCI sub venele suprahepatice [6].

Dacă se utilizează ligatura și divizarea tuturor venelor retrohepatice, nu este necesar să fie clampat hilul hepatic în tromboza de nivel III înainte de trombectomie [6].

Un bilanț preoperator cuprinzător, care să includă imagistică de înaltă calitate, analize de sânge și consultări adecvate, este necesar pentru toți pacienții. Scopul intervenției chirurgicale este rezecția completă a întregii formațiuni tumorale, ceea ce necesită o echipă chirurgicală abilă pentru o astfel de procedură dificilă și este frecvent asociată cu o rată ridicată de morbiditate și mortalitate perioperatorie. Tomografia computerizată (CT) sau rezonanța magnetică nucleară (RMN) preoperator este esențial pentru planificarea chirurgicală. Abordarea chirurgicală este determinată de nivelul trombului tumoral.

Din punct de vedere conceptual, abordul și tehnicile chirurgicale aplicate în cadrul clinicii, sunt pilonul de bază în atingerea unei siguranțe maxime intraoperatorii pentru minimalizarea riscului hemoragic, a tromboembolismului pulmonar și decesului intraoperator.

Concluzii

Implicarea venei cave inferioare reprezintă un aspect complicat al cancerului renal, fiind unicul tip de tumoră ce infiltrază peretele acestui vas, demonstrat și histologic.

Avansarea tehnicilor chirurgicale și colaborarea pe larg a specialiștilor din diverse ramuri: chirurghi vascolari, cardio-chirurghi, imagiști, oncologi, urologi, echipa ATI, permit implementarea pe larg a tacticilor agresive de extirpare renală cu ulterioara refacere a venei cave prin diverse modalități și materiale.

Nefrectomia și trombectomia din vena cavă inferioară în cazul hipernefroamelor cu tromb metastatic în vena cavă

inferioară pot fi efectuate în siguranță cu o rată înaltă de supraviețuire la distanță a pacienților.

Suportul de circulație extracorporeală este necesar doar în cazurile de extindere intracardiacă a trombului metastatic.

Mobilizarea venei cave pe tot parcursul, inclusiv retro-hepatic, permite un control eficient al trombului metastatic și diminuarea pierderilor sanguine intraoperator.

Bibliografie

1. Kvastunov RA, Yusifova AA. Renal cancer accompanied by severe thrombosis of the inferior venacava: a surgical approach. Vestnik VolGMU. 2017;2(62):136-140. (In Russ.)
2. Radak D, Milojevic P, Babic S, et al. Renal tumor with tumor thrombus in inferior vena cava and right atrium: the report of five cases with long-term follow-up. Int Urol Nephrol. 2011;43(4):1033-1038. doi:10.1007/s11255-011-9937-6
3. Mandhani A, Patidar N, Aga P, Pande S, Tewari P. A new classification of inferior vena cava thrombus in renal cell carcinoma could define the need for cardiopulmonary or venovenous bypass. Indian J Urol. 2015;31(4):327-332. doi:10.4103/0970-1591.166459
4. Antoine SG, Pfeifer Z, Carroll AM, Reece TB, Lloyd GL. Management of locally advanced renal cell carcinoma. AME Med J. 2021;6:5-5. doi:10.21037/amj-20-79.
5. Oltean MA, Matuz R, Sitar-Taut A, Mihailov A, Rednic N, Tantau A, Toganel R, Minciuna IA, Orasan O, Muresan F, Cozma A. Renal Cell Carcinoma With Extensive Tumor Thrombus Into the Inferior Vena Cava and Right Atrium in a 750-Year-Old Man. Am J Mens Health. 2019 May-Jun;13(3):1557988319846404. doi:10.1177/1557988319846404
6. Jiménez-Romero C, Conde M, de la Rosa F, Manrique A, Calvo J, Caso Ó, et al. Tratamiento de la trombosis de vena cava inferior asociada a los tumores renales. Cir Esp. 2017;95:152-159.

Recepționat – 02.09.2022, acceptat pentru publicare – 06.11.2022

Autor corespondent: Aurel Țurcan, e-mail: aurellturcan@gmail.com

Declarația de conflict de interese: Autorul declară lipsa conflictului de interese.

Declarația de finanțare: Autorul declară lipsa de finanțare.

Citare: Țurcan A. Cancer renal cu tromb metastatic în vena cava inferioară: abordare chirurgicală multidisciplinară [Renal cancer with metastatic thrombus in the inferior vena cava: multidisciplinary surgical approach]. Arta Medica. 2022;84(3):53-57.