



DOI: 10.5281/zenodo.17643937

UDC: [616.34-007.272+617.55-007.43]-089.844

## TEHNICA „SANDWICH” O VARIANTĂ DE SOLUȚIONARE A HERNIILOR INCIZIONALE MARI COMPLICATE CU OCLUZIE INTESTINALĂ ACUTĂ (CAZ CLINIC)

## THE "SANDWICH" TECHNIQUE - OPTION FOR TREATING LARGE INCISIONAL HERNIA COMPLICATED WITH ACUTE INTESTINAL OCCLUSION (CASE REPORT)

Liuba Strelțov<sup>1</sup>, Alin Bour<sup>2</sup>, Andrei Sângereanu<sup>3</sup>, Ion Băbălău<sup>3</sup>, Ana Goreacii<sup>2</sup>

<sup>1</sup>Catedra de Chirurgie Generală "Nicolae Anestiadi", Universitatea de Stat de Medicină și Farmacie „Nicolae Testemițanu”, Chișinău, Republica Moldova

<sup>2</sup>Catedra de Chirurgie nr.5, Universitatea de Stat de Medicină și Farmacie „Nicolae Testemițanu”, Chișinău, Republica Moldova

<sup>3</sup>IMSP Spitalul Clinic Municipal "Sfântul Arhangel Mihail", Chișinău, Republica Moldova

### Rezumat

**Introducere.** Incidența herniei gigante incizionale variază de la 0,35% la 1,5% cazuri. În herniile incizionale încarcerate multicamerale, mari și gigante, datele statistice prezintă a rată înaltă de strangulare, de 16-48% cazuri. Prezența compromiterii vascularizării conținutului sacului de herniere se asociază cu schimbări morfologice ale organelor strangulate atât reversibile, cât și ireversibile. Soluționarea operatorie prezintă dificultăți în ambele cazuri.

**Scopul.** Evaluarea eficacității tehnicii „SANDWICH” în reconstrucția defectului abdominal în hernia multicamerală postoperatorie gigantă asociată cu sindrom de ocluzie intestinală acută.

**Prezentare de caz.** Este prezentată rezolvarea chirurgicală a unui caz de hernie incizională multicamerală gigantă, tratat în cadrul IMSP Spitalul Clinic Municipal "Sfântul Arhangel Mihail", care s-a prezentat pentru un sindrom de ocluzie intestinală acută prin strangulare în sacul de herniere cu compromitere congestivă a anselor intestinului subțire aderate în sac. Anamnezic: - cu 15 ani în urmă operat pentru apendicită acută distructivă complicată cu peritonită totală - laparotomie mediană, apendicectomie, sanarea cavității abdominale. Actualmente - bolnav de 5 ore, acuze și date de ocluzie intestinală acută cauzată de hernia incizională gigantă strangulată, simptome de iritare peritoneală negativă. Investigațiile complexe efectuate: examen clinic, teste de laborator, radiografie abdominală de ansamblu, ultrasonografie.

Au fost apreciate date de ocluzie intestinală acută prin strangulare cu bridă în sac de herniere, confirmate clinic, ultrasonografic și radiologic. Intervenția chirurgicală a fost hernio - laparotomie urgentă. Intraoperator s-a atestat în sacul multicameral - lichid seros neopalescent, aderențe multiple ale anselor intestinale cu sacul de herniere, ansă intestinală buclată - ileon, strangulată prin aderență, evaluată cu semne de modificări congestive. Pentru soluționarea defectului de herniere s-a folosit hernioplastie tehnica „TENSION-FREE” cu utilizarea metodei de substituție. Au fost folosite două proteze de polipropilenă pentru închiderea dublă a defectului de herniere - tehnica „SANDWICH”: prima cu dimensiuni 30,0 x 30,0cm, amplasată intraabdominal, fixată pe un platou nou format din omentul mare suturat la peritoneul parietal, a doua 17x11cm - On-lay, a fost fixată de marginile libere ale aponeurozei dreptilor abdominali, cu deschidere liberă în spațiul subcutanat. Monitorizare timp de 5 ani, date de recidivă absente.

**Concluzii.** Modalitatea de reparare a herniilor gigante ale peretelui abdominal în cazul asocierii ocluziei intestinale prin strangulare în sacul de herniere este condiționată de schimbările morfologice ale organului compromis. În cazul modificărilor congestive, pentru prevenirea recurenței, defectul de herniere poate fi cu succes reconstruit folosind tehnica „sandwich”.

**Cuvinte cheie:** hernie incizională strangulată, ocluzie intestinală, herniotomie, tehnica „sandwich”

### Summary

**Introduction.** The incidence of giant incisional hernia varies from 0,35% to 1,5% of cases. Statistics reveal a high strangulation rate, of 16-48% cases, in large and giant incarcerated incisional hernias. The compromise of vascularization of the hernia sac contents is associated with reversible and nonreversible morphological changes of the strangulated organs. Surgical solvation presents difficulties in both cases.

**Aim.** Evaluation of the effectiveness of the "SANDWICH" technique in the reconstruction of the abdominal defect in giant postoperative hernia associated with acute intestinal obstruction syndrome

**Case presentation.** The surgical solvation of a case of giant incarcerated incisional hernia, treated in Municipal Clinical Hospital "St. Arhangel Michael", which was hospitalized for an acute intestinal occlusion syndrome in the hernia sac with congestive compromise of the small intestine loops adhered to the sac, is presented. Anamnesis: - 15 years ago operated for acute destructive appendicitis complicated with total peritonitis - median laparotomy, appendectomy, cleaning of the abdominal cavity. Now, feels sick for 5 hours, accusations and data of acute intestinal occlusion caused by giant strangulated incisional hernia, negative symptoms of peritoneal irritation. Complex investigations used: clinical examination, laboratory tests, abdomen X-ray, ultrasonography.

Were assessed data of acute intestinal occlusion by strangulation with an adhesion in the hernia sac, confirmed clinically, by X-ray and ultrasonography. Surgical intervention - urgent laparotomy. Intraoperative: in the sac - serous fluid, multiple adhesions of the intestinal loops with the hernia sac, looped intestinal loop - ileum, strangulated by adhesion, evaluated with signs of congestive changes. To close the hernia defect, was used the "TENSION-FREE" hernioplasty technique following the substitution method. The applied "SANDWICH" technique including two polypropylene prostheses using for double

closure of the hernia defect. The first layer with dimensions of 30.0 x 30.0 cm, fixed on a new plateau formed by the great omentum that was fixed to the parietal peritoneum, the second layer 17x11 cm - On-lay was fixed to the free edges of the rectus muscle aponeurosis, with a free opening in the subcutaneous space. Monitoring for 5 years, no recurrence data.

**Conclusions.** The method of repairing giant abdominal wall hernias in the case of associated intestinal occlusion by strangulation in the hernial sac depends on the morphological changes of the compromised organ. In the case of congestive changes, to close the defect and prevent recurrence, the hernial defect can be reconstructed successfully using the "sandwich" technique.

**Keywords:** strangulated incisional hernia, intestinal occlusion, herniotomy, "sandwich" technique

## Introducere

Hernia incizională apare la 4-8% din pacienții laparotomizați, constituind aproximativ 10-12% din totalul intervențiilor chirurgicale efectuate pentru hernii [1, 2]. Incidența herniei gigante incizionale variază de la 0,35% la 1,5% cazuri [1, 3]. Având diametrul porții de herniere >15cm, aceste hernii sunt de dimensiuni mari și, de obicei, conțin mai multe organe fixate prin aderențe, ce aderă și la sac, formând hernii multicamerale ireponibile [4]. În pofida riscului de confruntare cu probleme majore la închiderea primară a cavității abdominale datorate posibilității de apariție a sindromului de compartiment abdominal, intervențiile de reconstrucție a peretelui abdominal în herniile incizionale gigante au fost și rămân o provocare pentru orice chirurg [1, 4]. Conform studiilor, sindromul de compartiment apare la o creștere a presiunii intraabdominale la 20-25 cm H<sub>2</sub>O, iar instalarea lui induce disfuncții severe cardiace, pulmonare, renale și intestinale, provocând în final apariția insuficienței de organ [5]. Deci o abordare planificată a unei asemenea hernii necesită o evaluare și pregătire specială preoperatorie a pacientului. O surpriză neplăcută pentru orice chirurg o constituie spitalizarea în urgență a unui pacient cu hernie gigantă ce prezintă date suspecte de strangulare cu semne de ocluzie intestinală acută în sacul de herniere. Strangularea este considerată cea mai severă complicație a herniilor și se întâlnește destul de frecvent. Conform statisticelor, incidența strangulării este de 10-17% cazuri în toate herniile și în 16-48% în herniile incarcerate mari, multicamerale [6, 7]. Compromiterea vascularizării conținutului sacului de herniere se asociază cu schimbări morfologice ale organelor strangulate atât reversibile, cât și ireversibile. Soluționarea operatorie prezintă dificultăți în ambele cazuri. În cazul rezecțiilor laborioase există risc major de complicații septice și evoluție trenantă postoperatorie, iar în cazul schimbărilor reversibile cu semne de viabilitate păstrate apare problema închiderii unui defect gigant la un pacient nepregătit.

**Scopul.** Evaluarea eficacității tehnicii „SANDWICH” în reconstrucția defectului abdominal în hernia multicamerală postoperatorie gigantă asociată cu sindrom de ocluzie intestinală acută.

## Prezentare de caz

Cu acordul pacientului de publicare a cazului clinic, este prezentată rezolvarea chirurgicală a unui caz de hernie incizională multicamerală gigantă, tratat în cadrul IMSP Spitalul Clinic Municipal „Sfântul Arhanghel Mihail”, spitalizat în urgență pentru un sindrom de ocluzie intestinală acută în sacul de herniere cu compromitere congestivă a viabilității anselor intestinului subțire aderate în sac.

Pacientul K., b/76 ani, spitalizat în mod urgent peste 5

ore de la debut cu acuze de dureri intense în regiunea masei tumorale herniate, dureri abdominale colicative, vome repetate, astenie generalizată.

*Diagnostic la internare:* Hernie incizională strangulată. Ocluzie intestinală acută?

Istoricul bolii relevă un debut acut de dureri violente în regiunea unei tumefieri masive prezente în regiunea cicatricei postoperatorii apărute după un efort fizic nesemnificativ care s-au extins în epi- și mezogastru. Starea generală cu agravare dinamică – asocierea grețurilor, vomelor multiple cu conținut gastric și intestinal, lipsă a scaunului. Pacientul transportat în staționar prin serviciul 112.

*Din anamneză:* - cu 15 ani în urmă pacientul a fost operat pentru apendicită acută distructivă complicată cu peritonită totală – laparotomie mediană, apendicectomie, sanarea cavității abdominale. Evoluția postoperatorie prin regenerare secundară a plăgii cu apariție ulterioară a unei hernii incizionale. În timp formațiunea s-a mărit în volum, pe parcurs pacientul nu a solicitat asistență medicală. Din patologiiile concomitente cunoscute: Boala pulmonară cronică obstructivă (BPOC), Cardiopatie ischemică (CI), Angor pectoral de efort CF II, Insuficiență cardiacă (IC) II NYHA, obezitate morbidă gr. III, Indicele masei corporale (IMC) – 42 kg/m<sup>2</sup>.

*Examen clinic:* starea pacientului este gravă stabilă, contact verbal adecvat. Acrocianoză ușoară. Respirație supeficială, frecvența respirației 19/min., SpO<sub>2</sub> - 97%. Auscultativ – murmur diminuat pe ambele arii pulmonare cu raluri unice. Puls – 100/minut, Tensiunea arterială (TA) – 140/70 mmHg, Bătăile cardiace ritmice, clare. Limba uscată, abdomen asimetric, nu participă în actul de respirație. În regiunea cicatricei postoperatorii se atestă masă tumorală ireponibilă, dureroasă, simptomul de tuse negativ. La percuția masei tumorale și abdomen – sunet timpanic, dureri difuze la palparea ariei abdominale, simptome de iritare peritoneală negative, peristaltism present – atenuat, ficatul și splina nepalpabile.

Planul complex de investigații la spitalizare a inclus: teste de laborator, ultrasonografia (USG) abdomenului, radiografia abdominală de ansamblu.

### Rezultate:

o Analizele de laborator la internare: Hemoglobina – 158 g/l; Eritrocite – 5,8; Hematocrit – 42; Leucocite – 14,8x10<sup>9</sup>; VSH – 45

o Analiza biochimică a sângelui constată: proteinele sangvine – 71g/l; glicemia – 6,4mmol/l; ALAT – 42u/e; ASAT – 46u/e; amilaza sangvină – 52u/e; urea serică – 8,4 mmol/l; creatinina serică - 106 mmol/l; LDH – 389u/e; proteina C reactivă – 6mg/l.

o La radiografia abdomenului de ansamblu – nivele

hidroaerice multiple, localizate medial.

o USG abdominală – Concluzie: Anse intestinale dilatate în sacul de herniere, ansă intestinală buclată cu cavitate închisă. Anse intestinale distensiate în abdomen, localizate parietal intramural. Diametrul orificiului de herniere 20cm. Lichid liber 300-400ml. Hepatomegalie (Figura 1).

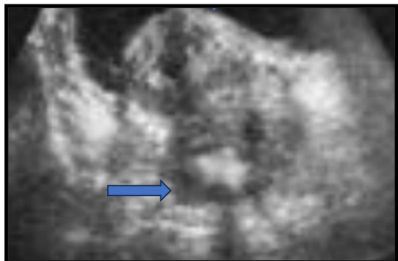


Figura 1. USG – ansă intestinală închisă aderată în sac.

Pregătirea preoperatorie standard: aplicarea sondei nazo-gastrice de decompresie și tentativele de reechilibrare volemică pe parcursul 1 oră nu au prezentat date de ameliorare a stării pacientului. Cu date confirmate clinic și paraclinic de ocluzie intestinală acută prin strangulare în sacul de herniere, pacientul a prezentat indicații absolute pentru tratament chirurgical în urgență (Figura 2).

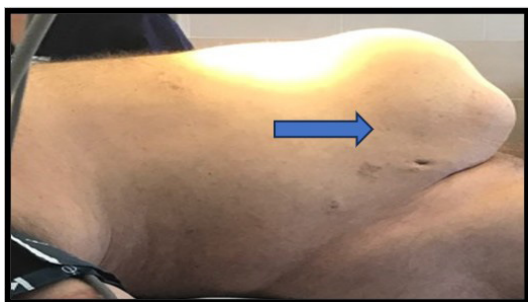


Figura 2. Hernie incizională gigantă strangulată

Intervenția chirurgicală urgentă – laparo - herniotomie medio-mediană cu înlăturarea cicatricei vechi. Intraoperator: în sacul multicameral – lichid seros neopalescent, aderențe multiple ale ansei intestinale cu sacul de herniere, ansă intestinală buclată – ileon, strangulată prin aderență – desecată, evaluate criteriile de viabilitate ale ansei compromise cu semne de modificări congestive (Figura 3).

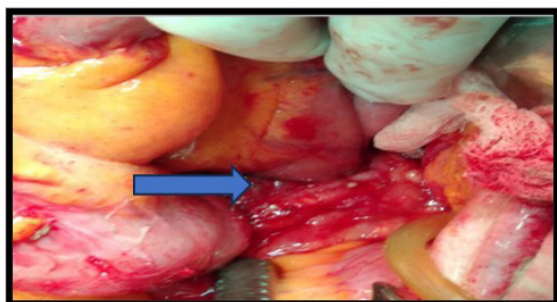


Figura 3. Ansă intestinală strangulată cu modificări congestive

În cavitatea abdominală lichid seros – 300ml. Excizia bridei de strangulare, visceroliză, excizia sacului multicameral deformat și drenarea bazinului mic. În evitarea sindromului

de compartiment abdominal, pentru soluționarea defectului de herniere s-a folosit hernioplastie tehnica „TENSION-FREE” cu utilizarea metodei de substituție. Au fost folosite două proteze de polipropilenă pentru închiderea dublă a defectului de herniere – tehnica „SANDWICH”: prima cu dimensiuni 30,0 x 30,0cm, amplasată intraabdominal, poziție Inlay, fixată pe un platou nou format din omentul mare suturat la peritoneul parietal, a doua 17x11cm a fost fixată de marginile libere ale aponeurozei dreptilor abdominali, cu deschidere liberă în spațiul subcutanat.

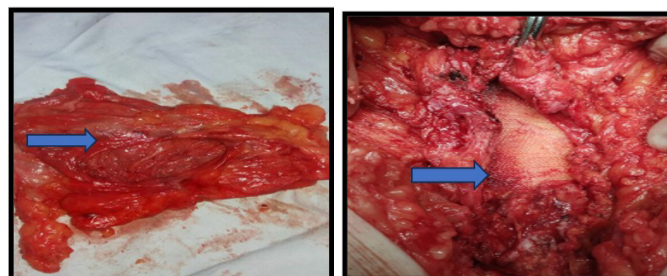


Figura 4. a-Sac de herniere; b – defect de herniere substituit

Diagnostic postoperator: Hernie incizională multicamerală strangulată cu strangulare a unei porțiuni de ileon. Ocluzie intestinală acută prin strangulare în sacul de herniere. BPOC, CI Angor pectoral de efort CF II IC II NYHA, obezitate morbidă gr. III, IMC – 42 kg/m<sup>2</sup>.

Postoperator pacientul a fost supus unui tratament complex medicamentos de detoxicare, reechilibrare volemică și antibioticoterapie profilactică. Evoluție postoperatorie favorabilă. Plăgă regenerată primar, dren înlăturat la a 7-a zi postoperator, fire înlăturate la a 10-a - 12-a zi, externare la a 15-a zi. Pacient monitorizat anual timp de 5 ani – date de recidivă nu s-au constatat.

### Discuții

Actualmente cura herniei este considerată drept una din cele mai frecvente intervenții efectuată de chirurgii generaliști. Peste 1 milion de hernioplastii sunt realizate anual [8]. În această registru se regăsește și hernia incizională, apărută ca rezultat al unei evoluții complicate ale intervențiilor chirurgicale abdominale laborioase. Factorii etiologici de apariție a herniei postoperatorii menționați în literatură, au fost evidențiați și în cazul pacientului prezentat: adresare tardivă a unui pacient cu patologie chirurgicală acută progresivă, intervenție chirurgicală de volum, cauzată de procesul infecțios extins cu evoluție postoperatorie prin regenerare secundară a plăgii [2, 9]. Herniile incizionale apar în perioada precoce postoperatorie, devenind însă hernii gigante manifeste în timp, având ca premise: masa corporală a pacientului, atrofia țesutului muscular la pacienți vârstnici și diferite comorbidități [2, 3, 4]. În cazul pacientului relatat, o importanță evidentă o are suferința cronică BPOC și obezitatea morbidă.

Este cunoscut, că herniile incizionale, în timp se măresc în volum, manifestă formare și reformare de bride și aderențe în sacul de herniere, care reprezintă cauza principală a sindromului de ocluzie intestinală [10]. Patogeneza ocluziei în sacul de herniere se axează pe mecanisme mai puțin

cunoscute, cum ar fi modificarea țesutului conjunctiv, generator de aderențe multiple, care aderă ansele, inducând sindromul subocluziei cronice. Sub acțiunea unor factori favorizanți, ocluzia cronică evoluează spre una din cele mai austere stări – strangularea prin aderență în sacul de herniere cu instalarea unui sindrom de ocluzie intestinală acută. Conform conceptului etiopatogenetic elaborat de Manteufel, ocluzia intestinală în evențațiile gigante postoperatori reprezintă o ocluzie mecanică de geneză mixtă. Întreruperea tranzitului intestinal în aceste condiții poate apărea atât prin apariția unei ocluzii intestinale prin obturație cu mase fecaloide, cât și posibilitatea de strangulare a anselelor intestinale în sacul de evențație [10, 11].

Prezența semnelor de ocluzie intestinală la un pacient cu o evențație gigantă, cu anamnezic îndelungat de purtător de hernie, cu un teren biologic agravat, pune probleme dificile în algoritmul diagnostic și tactică medico-chirurgicală, deoarece condițiile existente pot provoca o morbiditate și mortalitate postoperatorie marcată [11, 12]. Unul din factorii importanți decizionali, îl constituie timpul de la debut până la spitalizarea bolnavului. Este demonstrată influența spitalizării tardive asupra morbidității și mortalității postoperatorii în această grupă de pacienți. Datele studiilor existente prezintă, o mortalitate de – 2,15% în cazul internărilor în termeni până la 24 ore, iar în spitalizările după 24 ore, rata mortalității constatată este de – 15,6% [12]. Cazul elucidat prezintă o spitalizare precoce a pacientului, însă starea biologică prezintă un teren agravat cu tare severe multiple.

În diagnosticul sindromului de ocluzie intestinală în evențațiile gigante rămâne a fi pe prima poziție examenul clinic, urmat de investigații instrumentale: examenul radiologic și examenul imagistic: USG și tomografie computerizată (TC). R-grafia abdominală simplă rămâne o metodă de bază care stabilește diagnosticul de ocluzie intestinală acută, dar în diagnosticul herniilor incizionale are o importanță nesemnificativă. USG și TC expun atât semnele de ocluzie, cât și hernia, prin posibilitatea de apreciere a diametrului porții de herniere și consistenței sacului [13-16]. Adaptarea acestor metode cazului studiat ne-a permis un diagnostic corect precoce cu selectarea tacticii și metodei de tratament.

Dificultatea selectării volumului și tehnicilor de tratament chirurgical este dictată de necesitatea rezolvării într-un singur timp a două probleme majore: rezolvarea ocluziei intestinale prin strangularea și lichidarea defectului de evențație [17].

Scopul principal în tratamentul ocluziei intestinale mecanice este înlăturarea cauzei, dependent de segmentul compromis și manifestările patomorfologice apreciate, urmate de restabilirea funcției și pasajului intestinal. Pentru a obține rezultate bune operația este asistată de: 1) reducerea distensiei intestinale și a presiunii intraluminale; 2) reechilibrarea hidroelectrolitică. Aceste două compartimente ale tratamentului complex sunt strict necesare și se efectuează pre-, intra- și postoperator. Într-o hernie incizională strangulată, pregătirea preoperatorie, ce permite efectuarea operației în condiții optime, este cu o durată de 1-2 ore, fiind ajustată stării pacientului și timpului de debut

al sindromului ocluziv.

Modalitatea chirurgicală de soluționare a sindromului de ocluzie intestinală depinde de viabilitatea organului strangulat [18]. În prezența schimbărilor ireversibile ale anselelor compromise, rezecțiile de intestin cu anastomoze sau aplicare de stome scad riscul instalării sindromului de compartiment, însă limitează și posibilitățile unei plastii adecvate, creând prerogative pentru închiderea abdomenului prin suturare simplă, cauzată de un câmp chirurgical contaminat.

În cazul unor modificări reversibile ale conținutului sacului de herniere, problemele ce necesită soluționare sunt: presiunea intraabdominală ce crește odată cu re poziționarea intraabdominală a conținutului sacului de herniere și refacerea integrității peretelui abdominal cu închiderea primară a defectului de herniere. Într-o operație efectuată în urgență, la un pacient nepregătit, închiderea totală primară a defectului abdominal prezintă dificultăți majore, iar punctul forte trebuie expus pe metoda de plasticie. Tehnica de separare și relaxare a mușchilor drepți abdominali, completată cu secțiunea aponevrozei mușchiului oblic extern de-a lungul marginii laterale a mușchiului drept abdominal este o opțiune practică, însă nu în toate cazurile sunt suficiente țesuturi pentru închiderea defectului [19]. Actualmente pentru închiderea defectelor gigante de preferință sunt utilizate proteze sintetice. Continuie să fie utilizate proteze simple din polipropilen, deși acestea prezintă rate de recurență de până la 32%, iar complicațiile locale sunt menționate între 2% și 16%. De asemenea, aceste proteze prezintă risc de formare de aderențe cu ansele intestinale, ce pot duce spre fistulizări și necesită amplasarea omentului mare între viscere și proteză [20, 21]. Rezultate mai performante sunt atribuite protezelor compozite. Bernard și colab. au prezentat rezultate satisfăcătoare în utilizarea protezelor sintetice compozite pentru închiderea defectelor mari, cu o recurență și o rată de morbiditate de aproximativ 5% [22, 23, 24].

Indiferent de material și tipul protezei, pentru închiderea unui defect mai mare de 15-20cm, în scop de prevenire a sindromului de compartiment, această proteză trebuie să îndeplinească un rol de substituție, înlocuind o parte din peretele abdominal. Exemplul acestui caz clinic relevă că, metoda utilizată – hernioplastie cu scop de substituție, tehnica „TENSION-FREE” cu aplicarea a două proteze de polipropilenă pentru închiderea dublă a defectului de herniere – tehnica „SANDWICH” [24] cu deschidere liberă a protezei superioare în spațiul subcutanat s-a dovedit a fi una efectivă, fiind asociată cu absența morbidității și a recurenței.

### Concluzii

Modalitatea de reparare a herniilor gigante ale peretelui abdominal în cazul asocierii ocluziei intestinale prin strangulare în sacul de herniere este condiționată de schimbările morfologice ale organului compromis. În cazul modificărilor congestive, pentru închiderea abdomenului și prevenirea recurenței, defectul de herniere poate fi cu succes reconstruit folosind tehnica „sandwich”. Aplicarea a două proteze de polipropilenă pentru închiderea dublă a defectului

de herniere – tehnica „SANDWICH” cu deschidere liberă a protezei superficiale în spațiul subcutanat, utilizând tehnica de substituție „TENSION-FREE”, scade rata de recurență

și morbiditate postoperatorie și este o variantă bună de soluționare la pacienți cu concomitențe severe, ce prezintă o urgență chirurgicală.

## Bibliografie

1. Aguirre DA, Casola G, Sirlin C. Abdominal wall hernias: MDCT findings. *JR Am J Roentgenol.* 2004;183:681-690. doi:10.2214/ajr.183.3.1830681
2. Ellis H, Gajraj H, George CD. Incisional hernias: When do they occur? *BJS.* 1983;70(5):290-291.
3. Chevrel JP, Rath AM. Classification of incisional hernias of the abdominal wall. *Hernia.* (2000), 4: pp.7-11. doi:10.1002/bjs.1800700514
4. Burger JWA, Lange JF, Halm JA et al. Incisional hernia early complication of abdominal surgery. *Word J Surg.* 2005;29:1608-1613. doi:10.1007/s00268-005-7929-3
5. Berry N, Fletcher S. Abdominal compartment syndrome. *Continuing Education in Anaesthesia, Critical Care and Pain.* 2012;12(3):110-117. doi:10.1093/bjaceaccp/mks006
6. Caglià P, Tracia A, Borzi L, Amodeo L, Tracia L, Veroux M, et al. Incisional hernia in the elderly. Risk factors and clinical considerations. *Int J Surg.* 2014;12:164-169.
7. Stoppa R, Ralaimaramanana F, Henry X, Verhaeghe P. Evolution of large ventral incisional hernia repair. The French contribution to a difficult problem. *Hernia.* 1999;3:1-3. doi:10.1007/BF01576729
8. J Han JG, Ma SZ, Song JK, Wang ZJ. Operative treatment of ventral hernia using prosthetic materials. *Hernia.* 2007;11:419-423.
9. Duron JJ, Silva NJ, du Montcel ST, et al. Adhesive postoperative small bowel obstruction: incidence and risk factors of recurrence after surgical treatment: a multicenter prospective study. *Ann Surg.* 2006;244(5):750-757. doi:10.1097/01.sla.0000225097.60142.68
10. Miller G, Bowman J, Shrier I, et al. Natural history of patients with adhesive small bowel obstruction. *Br J Surg.* 2000;87:240-247.
11. Dehn T. Incisional hernia repair – laparoscopic or open surgery? *Ann R Coll Surg Engl* 2009; 91(8):631-636. doi:10.1308/003588409X12486167521514
12. Maria Silvia Țighilui, M. Hamburda, A. Jakab, et al. Ocluziile intestinale la persoanele vârstnice. *Jurnalul de Chirurgie. Iași.* 2007;3(2):159-163.
13. Kroese LF, Sneyders D, Kleinrensink GJ, Muysoms F, Lange JF. Comparing different modalities for the diagnosis of incisional hernia: a systematic review. *Hernia.* 2018;22(2):229-242. doi:10.1007/s10029-017-1725-5
14. Bloemen A, Van Dooren P, Huizinga BF, Hoofwijk AGM. Comparison of ultrasonography and physical examination in the diagnosis of incisional hernia in a prospective study. *Hernia.* 2012;16(1):53-57. doi:10.1007/s10029-011-0865-2
15. Den Hartog D, Dur AHM, Kamphuis AGA, Tuinebreijer WE, Kreis RW. Comparison of ultrasonography with computed tomography in the diagnosis of incisional hernias. *Hernia.* 2009;13(1):45-48. doi:10.1007/s10029-008-0420
16. Maglinte DD, Kelvin FM, Sandrasegaran K, et al. Radiology of small bowel obstruction contemporary approach and controversies. *Abdom Imaging.* 2005;30:160-178.
17. Ribeiro EA, Cruz RJ Jr, Moreira SM. Intestinal obstruction induced by a giant incarcerated Spigelian hernia: case report and review of the literature. *Sao Paulo Med J.* 2005;123(3):148-150. doi:10.1590/s1516-31802005000300012
18. Zielinski MD, Eiken PW, Bannon MP, et al. Small bowel obstruction-who needs an operation? A multivariate prediction model. *World J Surg.* 2010;34(5):910-919. doi:10.1007/s00268-010-0479-3
19. Rohrich RJ, Lowe JB, Hackney FL, Bowman JL, Hobar PC. An algorithm for abdominal wall reconstruction. *Plast Reconstr Surg.* 2000;105(1):202-217. doi:10.1097/00006534-200001000-00036
20. Han JG, Ma SZ, Song JK, Wang ZJ. Operative treatment of ventral hernia using prosthetic materials. *Hernia.* 2007;11(5):419-423. doi:10.1007/s10029-007-0248-x
21. Giampiero Campanelli. *The Art of Hernia Surgery A Step-by-Step Guide.* Springer. 2018:103-118.
22. Iannitti DA, Hope WW, Norton HJ, et al. Technique and outcomes of abdominal incisional hernia repair using a synthetic composite mesh: a report of 455 cases. *J Am Coll Surg.* 2008;206(1):83-88. doi:10.1016/j.jamcollsurg.2007.07.030
23. Trivellini G, Bagni CM, Sollini A, Senni M, Leone S, Contessini Avesani E. Repair of giant hernias using more prosthesis. *Hernia.* 2001;5(3):124-128. doi:10.1007/s100290100020
24. Martín-Cartes JA, Tamayo-López MJ, Bustos-Jiménez M. 'Sandwich' technique in the treatment of large and complex incisional hernias. *ANZ J Surg.* 2016;86(5):343-347. doi:10.1111/ans.13285

Recepționat – 07.11.2025, acceptat pentru publicare – 16.11.2025

**Autor corespondent:** Liuba Strelțov, e-mail: liuba.streltov@usmf.md

**Declarația de conflict de interes:** Autorii declară lipsa conflictului de interes.

**Declarația de finanțare:** Autorii declară lipsa de finanțare.

**Citare:** Strelțov L, Bour A, Sângereanu A, Băbălău I, Goreacii A. Tehnica „sandwich” o variantă de soluționare a herniilor incizionale mari complicate cu ocluzie intestinală acută (caz clinic) [The "sandwich" technique - option for treating large incisional hernia complicated with acute intestinal occlusion (case report)]. *Arta Medica.* 2025;97(4):93-97.